AUS DER TECHNISCHEN ABTEILUNG (WISSENSCHAFTLICHES LABORATORIUM)
DES ZAHNÄRZTLICHEN INSTITUTS DER UNIVERSITÄT BERLIN

UNTERSUCHUNGEN ÜBER DIE ARTERIELLE BLUTVERSORGUNG DES PERIODONTIUMS

INAUGURAL-DISSERTATION

ZUR ERLANGUNG DER

ZAHNÄRZTLICHEN DOKTORWÜRDE

VORGELEGT DER

HOHEN MEDIZINISCHEN FAKULTÄT

DER

FRIEDRICH-WILHELMS-UNIVERSITÄT

ZU BERLIN

VON

SATAO HAYASHI

AUS NAGOYA (JAPAN)

Tag der Promotion: 22. Feb. 1932

VERLAGSBUCHHANDLUNG JULIUS SPRINGER IN BERLIN. 1932

Gedruckt mit Genehmigung
der Medizinischen Fakultät der Universität Berlin

Dekan: Prof. v. Bergmann
Referent: Prof. Adrion
Korreferent: Prof. Schröder

Sonderdruck aus „Deutsche Monatsschrift für Zahnheilkunde". 1932, Heft 4
(Verlag von Julius Springer in Berlin)

Inhaltsverzeichnis.

I. Einleitung (S. 145).
II. Material und Methodik (S. 146).
III. Ergebnisse der Untersuchungen (S. 148).
IV. Vergleichende Betrachtung über die Gefäßverteilung (S. 162).
V. Über eigenartige Gefäßbildungen (S. 167).
VI. Vergleichende Betrachtungen der Ergebnisse mit denen anderer Forscher (S. 169).
VII. Zusammenfassung der gesamten Ergebnisse (S. 175).
Literaturverzeichnis (S. 179).

I. Einleitung.

Über die Versorgung der Wurzelhaut mit Blutgefäßen haben bereits mehrere Forscher geschrieben wie *de Saran* (1880), *Wedl* (1881), *Lepkowski* (1897), *Bödecker* (1899), *v. Ebner* (1902), *v. Meitnitz* (1903), *Preiswerk* (1908), *Zuckerkandl* (1908), *Schweizer* (1909) und *Dieulafé-Herpin* (1909); mit Ausnahme von einigen haben sie nur allgemeine und spärliche Angaben über den Verlauf der Blutgefäße im Periodontium gemacht. Nur *Wedl* und *de Saran* bringen ausführliche Befunde und machen einige spezielle Feststellungen bezüglich der Blutgefäße in dem uns interessierenden Gebiet. So sollen sich nach *Wedl* nahe an der Wurzeloberfläche an verschiedenen Stellen langgezogene Capillarmaschen befinden, welche gegen die Wurzelspitze und den Zahnhals zu enger werden und teilweise Knäuelform zeigen. Besonders letztere Angaben werden von manchen Forschern wie *Lepkowski* bestritten, während andererseits von *Schweitzer* dieser Befund als richtig bestätigt werden konnte. Da in bezug auf die Gefäßknäuel nach *Wedl* noch keine Gewißheit herrschte, sah ich mich veranlaßt, auf Anregung von Prof. *H. Schröder*, und zwar unter gütiger Unterstützung von Prof. *W. Adrion* diese Arbeit auszuführen.

Ein anderer Grund zur Ausführung dieser Arbeit war der, gleichzeitig eine genauere Vorstellung über den Verlauf der arteriellen Gefäße im Periodontium und in seiner nahen Umgebung beim menschlichen Gebiß zu erlangen, da diese Fragen, wie bereits oben erwähnt, bei den meisten Autoren nur mangelhaft behandelt werden. Eine gewisse Ausnahme in dieser Hinsicht macht die Arbeit von *Schweitzer*, aber auch hier sind die meisten Untersuchungen an tierischen und nur wenige an menschlichem Material gemacht worden. Deshalb habe ich mich entschlossen, bei meinen Untersuchungen ausschließlich menschliches

Material zu benutzen und dabei ausführlich den genauen Verlauf der arteriellen Blutgefäße im Periodontium und in den umgebenden Alveolarteilen an Hand von lückenlosen Serienschnitten in frontaler, sagittaler und querlaufender Richtung zu verfolgen.

Zu diesem Zwecke habe ich einerseits den Verlauf der arteriellen Blutgefäße in den hergestellten Schnitten mit Hilfe eines Vergrößerungsapparates makroskopisch sichtbar gemacht und den Verlauf auf Glasplatten übertragen, wodurch es uns ermöglicht wurde, den Verlauf der arteriellen Blutgefäße in der Wurzelhaut und ihrer Umgebung reliefartig darzustellen und ein genaueres Bild von der Blutgefäßversorgung, der Netz- und Anastomosenbildung zu bekommen. Anderseits habe ich die Schnitte mikroskopisch untersucht, um in der uns interessierenden Frage der Gefäßknäuel nach *Wedl* eine gewisse Klärung herbeizuführen.

Ich werde zunächst in dieser Arbeit an Hand von Serienschnitten eine Beschreibung der arteriellen Gefäße im Periodontium und des es umgebenden Alveolarknochens folgen lassen, nachdem die makroskopische Sichtbarmachung derselben eine genaue Übersicht über die feinere Verteilung der Blutgefäße im Wurzelhautgebiet ermöglicht. Im Anschluß daran werden die Ergebnisse der mikroskopischen Untersuchung dieser Serienschnitte unter gleichzeitiger Berücksichtigung der Ergebnisse anderer Forscher angeführt.

II. Material und Methodik.

Bei meinen Untersuchungen über den Verlauf der arteriellen Gefäße im Periodontium benutzte ich im Gegensatz zu anderen, die die gleichen Untersuchungen vorgenommen haben, ausschließlich menschliches Material von Erwachsenen.

Hinsichtlich der Methodik konnte ich mich nicht entschließen, dieselben Methoden anzuwenden wie meine Vorgänger. So hat *Lepkowski* für seine Untersuchungen am menschlichen Material die gleiche Methode benutzt, die er auch bei Tieren angewandt hatte, und ich zweifelte, daß diese für menschliches Material geeignet ist. Das gleiche gilt auch für die Untersuchungen von *Schweitzer*. Im Bestreben eine Methode anzuwenden, die dem benutzten Material besser angepaßt ist, war ich daher gezwungen, die Methodik bis zu einem gewissen Grade zu modifizieren. Um den Unterschied der von mir benutzten Methode und derjenigen von *Lepkowski* bzw. *Schweitzer* deutlich zu zeigen, führe ich die von diesen angewandten Methoden im nachfolgenden an. *Lepkowski* führte eine Kanüle in die Arterie carotis communis ein und injizierte eine Berlinerblaulösung; bei Erwachsenen injizierte er direkt in die Arteria alveolaris inferior, nach Unterbindung der Arteria mentalis. Das Berlinerblau war in Wasser gelöst, dem ein Quantum Glycerin zugesetzt wurde, damit die Masse eine sirupähnliche Konsistenz bekam. Die Injektion wurde solange fortgesetzt, bis die Injektionsmasse aus den Venen zurückzufließen begann und das Frenulum linguae tiefblau verfärbt erschien. Nach Unterbindung der Gefäße wurden die Kiefer herauspräpariert und in Pereneyischer Flüssigkeit fixiert, die zugleich infolge ihres Gehaltes an Salpetersäure auch entkalkt. Um die Kiefer Erwachsener besser entkalken zu können, wurden sie in mehrere Stücke zerlegt und 24—48 Stunden lang in 20proz. Formalin gebracht; die Entkalkung wurde in 10proz. Salpeter-

säure ausgeführt. Dann wurden die Kiefer in 70proz. Alkohol gebracht, der öfters gewechselt wurde. Nach dieser Vorbereitung wurden die Stücke in toto in Boraxcarmin gefärbt und in der üblichen Weise weiterbehandelt; die Einbettung erfolgte in Paraffin. *Schweitzer* injizierte bei Blutgefäßuntersuchungen in der Regel von der Carotis externa oder communis, und zwar immer mit Carminleim, wobei er trotz mancher Mißerfolge vollkommene Blutgefäßbilder erhalten haben will. Hierbei ist zu beachten, daß er Doppelinjektionen mit zweierlei Farben anwandte, die auch gleichzeitig für die Lymphgefäße bestimmt waren. Seine Serienschnitte waren mit dem Rasiermesser in einer durchschnittlichen Dicke von 200 mm angefertigt worden.

Für meine Untersuchungen habe ich anfangs einen Menschenschädel von einem 37jährigen Manne benutzt. Zur Injektion habe ich nach *Schweitzer* eine Carmin-Gelatinelösung benutzt, und zwar nach der Vorschrift von *Krause* (1909), der 100 g Gelatine einige Stunden lang in Wasser quellen ließ und sie dann 2—3 Tage lang mit Boraxcarmin (15 g Carmin, 100 g Borax, 21 Wasser) färbte. (Darauf wäscht man ab.) Man taucht sie in reichlich 2proz. Salzsäure (bis das Carmoisinrot in kirschrot umschlägt, nicht länger), wäscht wieder 1 Stunde in Wasser und läßt einige Stunden abtropfen, dann schmilzt man die Masse zusammen mit etwas Campher auf dem Wasserbad (50—60°). Nach der Injektion dieser Masse in die Carotis communis und der darauffolgenden Behandlung des Schädels, wie ich es weiter unten anführen werde, und nach Anfertigung der Schnitte zeigte sich bei der mikroskopischen Untersuchung, daß die Färbung durch die für die Entkalkung benutzte Salpetersäure ganz verwischt und der Gefäßverlauf kaum wahrnehmbar war. Daher habe ich mich entschlossen, Berlinerblau als Färbungsmittel zu benutzen und zuerst die Wirkung einer 3- und 5proz. Salpetersäure auf die mit Berlinerblau gefärbten Nierenschnitte ausprobiert. Dabei erwies sich die Berlinerblaufärbung gegen die 5proz. Salpetersäure als resistent. Dann habe ich den Menschenschädel einer 27jährigen Frau zur Darstellung der Blutgefäße mit Berlinerblau in der Carotis in der üblichen Weise injiziert. Die Lösung wurde folgendermaßen hergestellt. Lösung I: In 30 ccm Aqua dest. werden 100 g Gelatine 1 Stunde lang geweicht. Lösung II: 10 g lösliches Berlinerblau werden in 100 ccm Aqua dest. heiß gelöst und 5 g Chloralhydrat hinzugesetzt. Dann werden die Lösungen I und II vermischt, um eine gleichmäßige Lösung zu erhalten, noch für 20 Minuten in ein heißes Wasserbad gebracht und darauf durch ein Leinentuch abfiltriert. Nach Ausführung der Injektion war der Schädel in folgender Weise behandelt worden. Er wird für 10 Tage in 10proz. Formalin gebracht. Am 11. Tage wird er photographiert, am 12. Tage geröntgt, am 13. Tage ein Abdruck angefertigt und zur Entkalkung in 5proz. Salpetersäure auf die Dauer von 3 Tagen gebracht. Dann wird der Ober- und Unterkiefer zerteilt und zur Neutralisierung einen Tag lang in 5proz. Natriumsulfat gebracht, 2 Tage lang gewässert und dann 3 Tage lang in 70proz., 3 Tage lang in 96proz. und weitere 3 Tage in absolutem Alkohol versetzt; zuletzt wird er noch 3 Tage lang in Äther-Alkohol gebracht und am darauffolgenden Tage in dünnes Celloidin und danach 24 Tage in dickes Celloidin eingebettet. Alsdann werden mit dem Mikrothom Serienschnitte von 60 mm Dicke angefertigt.

III. Ergebnisse der Untersuchungen über die arterielle Gefäßverteilung und -versorgung im Periodontium und seiner nahen Umgebung.

A. Über den Gefäßverlauf an Schneidezähnen des Unterkiefers.

Für die Untersuchung des feineren Verlaufes, der Ausbreitung, der Anastomosen- und Netzbildung der arteriellen Blutgefäße im Periodontium und dem umgebenden Alveolarknochen des Unterkiefers habe ich den linken mittleren und lateralen Schneidezahn benutzt. Von diesen Zähnen und ihrer alveolaren Umgebung habe ich Serien von Längsschnitten in frontaler Richtung angefertigt und mit Hilfe eines Vergrößerungsapparates den Verlauf der Gefäße makro-

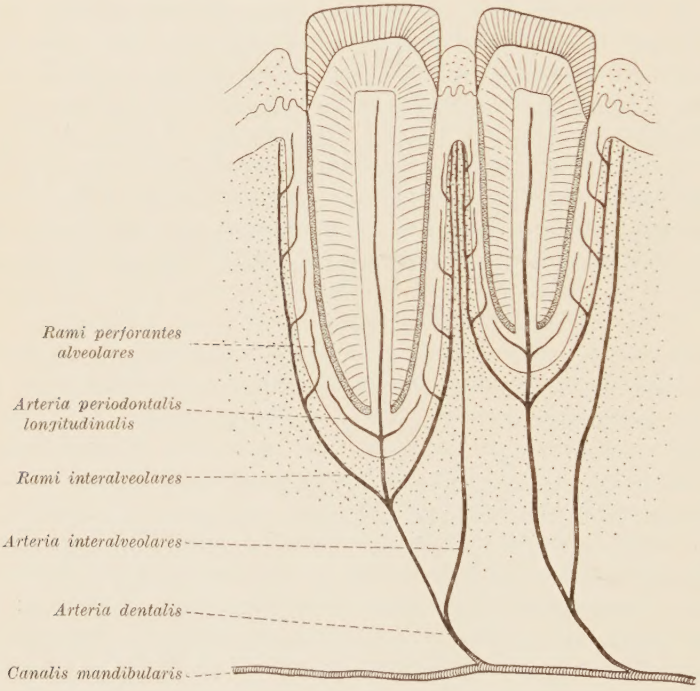

Abb. 1.

skopisch sichtbar gemacht; darauf habe ich den Verlauf auf Papier- oder Glasplatten abgebildet, wodurch eine genaue Verfolgung der arteriellen Blutgefäße ermöglicht war.

Die Zähne des Unterkiefers, das Periodontium und die alveolare Umgebung werden von der Arteria alveolaris inferior, die im Canalis mandibularis verläuft, versorgt. Von diesem Gefäße spalten sich Äste ab, die zum Alveolarperiost und Periodontium hinziehen. Man sieht, wie zu jeder Alveole ein Zweig von der Arteria alveolaris abgeht und in etwas bogenförmiger Richtung zu der betreffenden Alveole zieht. Dieser Ast kann als Arteria dentalis bezeichnet werden. Ungefähr in der Höhe des unteren Drittels des Unterkiefers geht von diesem Gefäß ein Seitenzweig ab und dringt in die poröse Zahnscheidewand ein, wobei er nach deren Mitte verläuft. Diesen Ast kann man als Arteria interalveolaris bezeichnen.

Halbwegs zwischen Ursprung und Alveolarblindende gehen wiederum von beiden Seiten 2 Zweige ab, die in den beiden approximalen Interalveolarknochen parallel mit der Arteria interalveolaris fast bis an den Alveolarrand verlaufen, und die man als Rami interalveolares bezeichnen kann, während die Arteria dentalis selbst nach Durchbruch der Alveolarblindenden durch den Wurzelkanal in die Pulpa weiterzieht. Die Arteria dentalis sendet gleich nach ihrem Durchbruch durch das blinde Alveolarende noch 2 kleine Seitenäste aus, die eine kurze Strecke an der proximalen und distalen Interalveolarwand in die Wurzelhaut entlang ziehen.

Die Arteria interalveolaris zieht in der Mitte und gradlinig durch die Zahnscheidewand, erreicht den Alveolarrand, dringt durch die Lücken des Alveolarrandes an die Oberfläche und verzweigt sich im Zahnfleisch. Auch die parallel hierzu verlaufenden Rami interalveolares nehmen die gleiche Richtung in der Zahnscheidewand und enden unterhalb des Alveolarrandes. In ihrem Verlauf zweigen sich in der Höhe zwischen der Wurzelspitze und dem Alveolarrand 4—5 Seitenäste ab, die in gleichem Abstand voneinander in horizontaler Richtung verlaufen und durch die Öffnungen der seitlichen Alveolarwand in die Wurzelhaut eindringen, in einem rechten Winkel wieder parallel zum Mutterast an Wurzelhaut entlang verlaufen und die als Rami perforantes alveolares bezeichnet werden. Diese in der Wurzelhaut verlaufenden Gefäße sind untereinander verbunden, so daß sie ein einziges Gefäß bilden, das in der Nähe des Alveolarrandes in 2—3 kleine, feine Zweigchen zerfällt und als Arteria periodontalis longitudinalis bezeichnet werden kann (Abb. 1).

Abb. 2.

Die beiderseits von der Arteria dentalis an dem Alveolarrand entlang in der Wurzelhaut abgehenden Äste senden wiederum 6—7 parallel verlaufende Längsgefäße ab, die fächerförmig konzentrisch zur unteren Zahnwurzel ziehen und zusammen eine Art Kegelabschnitt bilden, dessen Spitze den Zahnwurzelteil berührt. Sie machen nicht halt am Zahnzement, sondern dringen bis zur Hälfte des Zementgewebes ein. Sie sind als Arteriae periodontales apicales zu bezeichnen.

Die in der Wurzelhaut in Längsrichtung zum Zahne verlaufenden und bereits beschriebenen Rami perforantes alveolares zweigen in ihrem ganzen Verlauf horizontal verlaufende sehr kleine Ästchen ab, die einerseits das Periost und andererseits das Zement berühren. Ihr Ursprung liegt nicht in einem Punkt, sondern in gleichmäßigem Abstand voneinander. Auch diese kleinen Ästchen geben wieder noch weitere zahlreiche Reiserchen ab, die untereinander anastomosieren und ein vorcapilläres Netz bilden (Abb. 2).

Auch die von der Arteria alveolaris inferior in der Richtung zum Apex abgehende Arteria dentalis gibt wiederum in gleichem Abstand voneinander dichotomisch abzweigende Seitenäste von sich, besonders zahlreich noch vor dem Abspalten der Arteria interalveolaris; diese kleinen Ästchen verzweigen sich ihrerseits auch und anastomosieren mit den benachbarten Zweigen zu einem gemeinsamen Maschenwerk, in dem eine rhomboide, fein verästelte Maschenform ersichtlich wird, wodurch die ganze Schicht der Spongiosa zwischen dem Canalis mandibularis und den Alveolen mit zahlreichen Blutgefäßen versorgt wird.

Auch in dem weiteren Verlauf der Arteria dentalis gehen diese Verästelungen in gleicher Weise vor sich, nur mit dem Unterschied, daß die Abzweigungen in diesem weiteren Gebiet nicht so zahlreich vor sich gehen und die Gefäße selbst hier kleiner und feiner sind als die in dem spongiösen Teil. Je näher dies verzweigte Maschenwerk der Zahnwurzel kommt, desto feiner werden die Verästelungen und nehmen schon capillaren Charakter an. Hart an der Zahnwurzelspitze erscheint dies Maschenwerk ganz wenig ausgebildet zu sein und kommt dafür weiter kronenwärts reichlicher zum Vorschein. Dabei ist zu bemerken, daß die Gefäßnetzbildung an der proximalen Seite weniger reichlich als an der distalen Seite erscheint. Im allgemeinen erscheint bei einem Überblick über die Blutgefäßverzweigungen in der ganzen Umgebung des Periodontiums die Gefäßnetzbildung am reichlichsten in der Spongiosa oberhalb des Canalis mandibularis.

Nach dieser Beschreibung des allgemeinen Verlaufes der Versorgungsgefäße im Periodontium und seiner Umgebung des rechten Schneidezahnes des Unterkiefers wollen wir an Hand der Schnittpräparate die Blutgefäßversorgung in den einzelnen Bezirken beschreiben, da die Versorgung mit Blutgefäßen nicht in allen Abschnitten gleichmäßig verteilt ist. Zu diesem Zweck möchte ich das ganze Periodontiumgebiet in 3 in der Längsrichtung des Zahnes verlaufende Abschnitte einteilen, und zwar zunächst den unteren Teil vom Alveolarrande bis zur Zahnwurzelspitze, dann den die Zahnwurzel umgebenden Teil und zuletzt den oberen Teil bis zum Alveolarrand, und hier die Verteilung der Blutgefäße in der Richtung von der labilen Seite nach der lingualen Seite im Ganzen verfolgen.

Wenn man die Blutgefäßversorgung im Unterteil des Periodontiums bis zur Zahnwurzel an Hand von Längsschnitten betrachtet, so kann man zuerst an der labialen Seite die beschriebenen 6—7 Äste mit ihren Verzweigungen sehen, die strahlenartig und fächerförmig bis zur Zahnwurzel gehen. Betrachtet man die weiteren Längsschnitte, besonders die ersten 3—4 Schnitte, die in der Richtung zur lingualen Seite gehen, so ist eine deutliche Verminderung der Blutgefäßversorgung zu beobachten, besonders an der proximalen Seite der Wurzelspitze, die allmählich weiter lingualwärts noch mehr verringert wird. Auch an der distalen Seite desselben Abschnittes ist eine ähnliche Abnahme der Blutgefäßzahl wahrzunehmen, jedoch nicht in dem gleichen Umfange wie auf der proximalen Seite. Diese Verhältnisse finden wir im ersten Drittel des Wurzelspitzenteils in labial-lingualer Richtung. Im mittleren Teil ist eine leichte Zunahme der Blutgefäßzahl festzustellen, an der proximalen sowie an der distalen Seite, die zentralwärts aber abnimmt und schließlich im Zentrum ganz verschwindet. Nur kleine Gefäßchen, die von der Pulpa ausgehen, sind hier in geringer Zahl anzutreffen,

und die diesen zentralen Wurzelteil versorgen. Geht man weiter lingualwärts, so beobachtet man an der proximalen Seite noch eine geringe Zunahme der Blutgefäßversorgung, die jedoch im weiteren Verlauf zur lingualen Seite abnimmt. Wenn nun die Blutversorgung an der Wurzelspitze im allgemeinen betrachtet wird, so zeigt sich, daß dieselbe von einem stark peripher entwickelten Netz von Blutgefäßen umgeben ist, und zwar reichlicher an der labialen als an der lingualen Seite, die zentralwärts allmählich abnimmt, um schließlich unterhalb des zentralen Wurzelspitzenteils ganz zu verschwinden (Abb. 3).

Im Mittelteil des Periodontiums, das die Zahnwurzel umgibt, sind anfangs, wenn man von der labialen Seite ausgeht, nicht viele Blutgefäße anzutreffen, die sich allmählich in der Richtung zur Pulpa verringern, um schließlich in den Längsschnitten aus dem Pulpagebiet wieder zahlreicher aufzutreten. Dann

Abb. 3.

folgt wieder eine Verminderung der Blutgefäße, und schließlich zeigt sich an der lingualen Seite das gleiche Bild wie an der labialen. Im allgemeinen läßt sich feststellen, daß die labiale und linguale Seite weniger reichlich mit Blutgefäßen versorgt sind als die Gebiete des Pulpakanals (Abb. 3).

Im Oberschnitt bis zum Alveolarrand sind, wenn man von der labialen Seite ausgeht, sehr wenige Blutgefäße anzutreffen, die allmählich weiter abwärts langsam verschwinden und nach kurzer Zeit Unterbrechung in der Umgebung der Pulpa wieder reichlicher auftreten, um schließlich weiter lingualwärts einen ähnlichen Verlauf zu nehmen wie an der labialen Seite. Auch hier zeigt sich im allgemeinen das gleiche Bild einer reichlichen Gefäßversorgung in der Nähe des Pulpakanals; dann folgt das labiale und zuletzt das linguale Gebiet (Abb. 4).

Bei einer Betrachtung der Versorgung der Blutgefäße des oben beschriebenen Periodontiumgebietes von proximaler nach distaler Richtung, sehen wir, daß in dem unteren Teil zwischen Alveolarende bis zur Zahnwurzelspitze die distale Seite stärker mit Blutgefäßen versorgt ist als die proximale Seite. Im nächsten

Abschnitt, in der Umgebung der Zahnwurzel, ist an beiden approximalen Seiten eine fast gleichmäßige Blutversorgung zu beobachten, die nur an der proximalen Seite etwas schwächer ist als an der distalen. In dem darauffolgenden Abschnitt bis zum Alveolarrand zeigt die distale Seite weniger Blutgefäße als die proximale.

An Hand der von uns angelegten Frontalschnitte war es uns möglich, auch den im Bereich des unterhalb der Schneidezähne liegenden Alveolarknochens, und zwar in einer Ausdehnung vom Alveolarrand bis zum Canalis mandibularis, auf das Vorkommen von arteriellen Gefäßen zu untersuchen. Wir konnten hierbei 2 Abschnitte unterscheiden, einen oberen vom Alveolarrand bis zur Höhe des Alveolarblindendes, und einen unteren vom Alveolarblindende bis zum Canalis mandibularis.

Wenn wir die arterielle Blutversorgung im Alveolarknochen sowie in dem anliegenden Unterkieferteil zusammenfassend betrachten, so finden wir sie im unteren Abschnitt des Unterkieferknochens am stärksten entwickelt, denn hier zeigen sich sehr lange und dicke Blutgefäße, die in der Nähe der Stammgefäße liegen und zahlreiche Äste mit weiteren Verzweigungen aufweisen, die miteinander anastomosieren. Weiter wurzelwärts werden die Blutgefäße feiner. Die Zahl der Anastomosen vermindert sich, so daß im Interalveolarknochen, der in der Höhe der Zahnwurzelspitze liegt, schon keine Gefäßanastomosen mehr zu sehen sind. Auch die Zahl der hier verlaufenden Gefäße ist bedeutend vermindert. Nur in dem weiter folgenden Abschnitt, vor allem in der Nähe des Alveolarrandes, kommt noch eine geringe Anzahl kleiner Gefäße zum Vorschein.

Abb. 4.

Aus diesen Befunden ergibt sich, daß die Blutgefäßversorgung am reichlichsten in der Spongiosa des Unterkiefers auftritt; dann zeigt sich eine allmähliche Verminderung im Alveolarteil; zahlenmäßig am schwächsten scheinen die Blutgefäße in der Nähe des Alveolarrandes zu sein. Außerdem kann man an Hand der Schnitte feststellen, daß die zentralen Knochenteile reichlicher mit Blutgefäßen versorgt sind als an der labialen Seite, letztere dagegen wieder reichlicher als die linguale Seite. Schließlich ist hier noch zu bemerken, daß der distale Knochenteil im Vergleich zum proximalen eine reichlichere Blutversorgung erkennen läßt. Das erklärt sich meines Erachtens dadurch, daß die Gefäße an der distalen Seite zum Periodontium verlaufen.

Da der Verlauf der Gefäße in den Längsschnitten mit Hilfe eines Vergrößerungsapparates auf Glasscheiben aufgezeichnet wurde, erhielt ich, wenn man diese Schreiben in der gleichen Reihenfolge anordnet, wie die Längsschnitte,

ein Reliefbild von dem Verlauf der Blutgefäße. Tatsächlich kann man dabei beobachten, wie die oben beschriebene Arteria dentalis sich von der Arteria alveolaris inferior abzweigt, und wie von ihr ein Ast als Arteria interalveolaris ausgeht; ferner wie von der Arteria dentalis der Ramus interalveolaris ausgeht, der sich an der proximalen Fläche des Interalveolarknochens hinzieht. Ferner kann man beobachten, wie die Arteria dentalis nach ihrem Eintreten durch das blinde Alveolarende in die Alveole zwei in horizontaler Richtung verlaufende Seitenäste entsendet, die bald enden und die 6—7 in der Längsrichtung des Zahnes zur Wurzel zu verlaufende Zweige aussenden. Sie bilden zahlreiche Anastomosen miteinander und umgeben die Wurzelspitze, wie bereits beschrieben, von allen Seiten. Ferner kann man beobachten, wie die von dem Ramus interalveolaris in das Periodontium eindringende Gefäße leiterartige Geflechte bilden und den Zahn auf diese Weise wie mit den Speichen eines Rades umgeben, und durch zahlreiche Anastomosen die ganze Zahnwurzelhaut ausfüllen und den Zahn hüllenartig umgeben. Außerdem ergibt sich bei der reliefartigen Betrachtungsweise, daß der periphere Rand der Wurzelspitze von Blutgefäßen umgeben ist, während die untere Fläche der Wurzelspitze frei von Gefäßen bleibt, wobei allein die Arteria dentalis durch den Apex sich hinzieht. Schließlich kann man feststellen, daß die labiolingualen Flächen stärker mit Blutgefäßen versorgt sind als die approximalen Flächen, und hier wiederum sind die labilen stärker als die lingualen und die distalen stärker als die proximalen versorgt. Am wenigsten Gefäße zeigt die Wurzelspitze selbst. Um den genauen Verlauf der Blutgefäße im Periodontium zu zeigen, müssen wir noch die Querschnitte desselben betrachten.

B. Über den Gefäßverlauf im Schneidezahn des Oberkiefers.

Für diese Untersuchungen habe ich Längsschnitte in sagittaler Richtung von dem ersten linken Schneidezahn des Oberkiefers angefertigt. Auch für diese Untersuchungen wurden die Schnitte in gleicher Weise hergestellt wie bei den vorher beschriebenen, und der Verlauf der Gefäße durch einen Vergrößerungsapparat auf ein mit einem Maßstab versehenes Papier übertragen. Bei den sagittalen Schnitten war die Anbringung eines Maßstabes auf dem Papier deshalb notwendig, weil die Schnitte in sagittaler Richtung die Gefäße quer treffen und daher ihr Verlauf schwer zu ermitteln ist im Vergleich zu den frontalen Schnitten, wo die Gefäße meistens in ihrem Verlauf in der Längsrichtung getroffen werden. Durch die Anbringung des Maßstabes konnte eine genaue Lokalisation des Querschnittes festgehalten, verzeichnet und auf Glasplatten übertragen werden, um auf diese Weise bei der Zusammenlegung aller auf die Glasplatte übertragenen Aufzeichnungen der Schnitte ein reliefartiges genaues Bild vom Verlauf der betreffenden Blutgefäße zu erhalten.

Das Gebiet der Schneidezähne im Oberkiefer wird von der Arteria alveolaris anterior superior versorgt, einem Ast der Arteria infraorbitalis, der in der vorderen Kieferwand nach innen und nach unten verläuft. Von diesem Gefäß teilt sich ein Ast ab, die Arteria dentalis, von welchem sich bald ein weiterer Ast abzweigt, der in den Alveolarknochen eindringt und in der Nähe der lingualen Fläche parallel fast bis an den Alveolarrand verläuft. Diesen Ast können wir als Arteria interalveolaris bezeichnen. Die Arteria dentalis zieht sich nach Abgabe dieses

Astes anfangs in horizontaler Richtung und verläuft alsdann zum Alveolarende, wo sie vor dem Durchbruch derselben einen Ast, den Ramus interalveolaris, abgibt, der im labialen Alveolarknochen bis zum Alveolarrand hinzieht. Nach Durchbruch des Alveolarendes gibt die Arteria dentalis 2 Seitenäste ab, die an der alveolaren Seite des Periodontiums hinziehen und die man als Rami periodontales bezeichnen kann, während die Arteria dentalis selbst durch die Zahnwurzel in die Pulpa weitergeht. Von dem horizontal verlaufenden Abschnitt der Arteria dentalis gehen unter rechtem Winkel 5 parallel und im gleichen Abstand voneinander verlaufende Zweige ab. Auch von der Arteria interalveo-

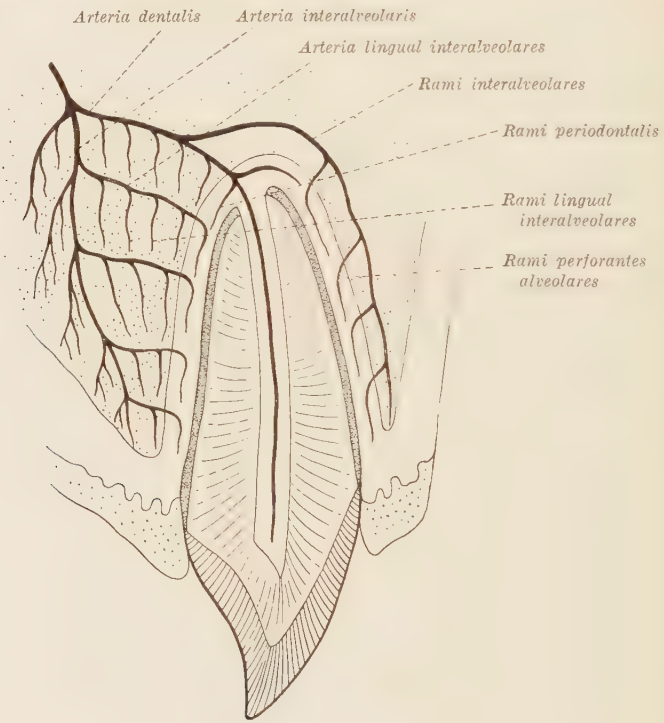

Abb. 5.

laris gehen unter rechtem Winkel und in gleichem Abstand 4 parallele Zweige aus, und zwar von beiden Seiten, die in der Richtung vom Periodontium längs verlaufen, während die in der entgegengesetzten Richtung gehenden kurz sind. Der erste dieser 4 Zweige entspringt ungefähr in der Höhe des Alveolarblindendes, der letzte fast in der Höhe des Alveolarrandes, der 2. und 3. Ast entspringen in gleichem Abstand voneinander und von den beiden anderen Ästen. Alle diese 4 Äste ziehen in horizontaler Richtung zum Periodontium hin, dringen in dasselbe hinein, wo sie einen Ast unter rechter Winkelbildung abgeben und ihren Verlauf in der Längsachse des Zahnes nehmen. Auch während ihres Verlaufes bis zum Periodontium geben diese 4 Äste rechtwinklig abgehende Nebenzweige von sich ab, die parallel demjenigen im Periodontium verlaufen, und zwar gibt der 1. Ast vier, der 2. Ast drei, der 3. Ast zwei und der letzte Ast

nur einen Nebenzweig ab. Der letztere durchbricht gemeinsam mit der Arteria interalveolaris den Alveolarrand und dringt in die Gingiva ein (Abb. 5).

Von dem von der Arteria dentalis abgehenden Ramus periodontalis zieht einer zur lingualen Seite; dieser ist kurz und verbindet sich mit den von den 4 Ästen im Periodontium abgehenden Nebenzweigen und bildet zusammen mit diesen ein Gefäß, während der andere, welcher an der labialen Seite des Zahnes entlang zieht, lang ist und einen geschlängelten Verlauf nimmt; dieser zieht sich fast bis in die Schleimhaut hin und gibt unterwegs Seitenästchen ab, die zum Alveolarknochen ziehen. Die beiden Rami periodontales geben noch während ihres Verlaufes am Alveolarende entlang 3—4 Nebenäste ab, die in der Längsachse des Zahnes verlaufen und sogar in den Zement des Zahnes eindringen. Daher erscheint die Zahnwurzel in eine kammartige Gefäßwand eingebettet. Von dieser gehen rechtwinklig zahlreiche Zweige ab, die miteinander anastomosieren und Capillarnetze bilden. Auch die an der lingualen Seite im Periodontium verlaufenden Gefäße senden von beiden Seiten kleine Seitenästchen ab, die einerseits in das Periost des Alveolarknochens, andererseits in den Zement des Zahnes eindringen. Auch diese kleinen Ästchen senden wiederum Zweige aus, die miteinander anastomosieren und netzartige Gebilde ergeben, die man fast bis zum Alveolarrand verfolgen und deutlicher beobachten kann als die im Periodontium an der labialen Seite gebildeten Capillarnetze (Abb. 6). Auch die im Interalveolarknochen in der Richtung der Längsachse verlaufenden Gefäße geben zahlreiche Seitenzweige an beiden Seiten ab, die sich ihrerseits wieder verzweigen und alle miteinander Anastomosen bilden. Desgleichen senden die in horizontaler Richtung verlaufenden Gefäße im Interalveolarknochen von einer Seite Nebenzweige ab, die sich nur in der Richtung zum Alveolarrand hinziehen und in gleicher Weise wie die ersten sich wiederum verzweigen und netzartig miteinander anastomosieren.



Abb. 6.

Wie aus dem eben beschriebenen Verlauf der Gefäße hervorgeht, stellt das Gefäßgebiet im Interalveolarknochen ein dreieckiges Gebilde dar, das aus der an der Gaumenseite entlang verlaufenden Arteria interalveolaris und den im Periodontium verlaufenden Gefäßen sowie ihren basalen Verbindungsstücken gebildet wird, die untereinander wieder durch zahlreiche Nebenzweige und Verästelungen sowie Anastomosenbildung deutlich zu verfolgende Netzwerke bilden.

Nachdem wir den allgemeinen Verlauf der Versorgungsgefäße im Periodontium und der Umgebung des oberen Schneidezahnes beschrieben haben, möchte ich hier an Hand der Schnittpräparate die Blutversorgung in den einzelnen Bezirken schildern.

Das lingual anliegende Periodontium ist in seinem Wurzelteil am besten mit Gefäßen versorgt; dann folgt das Mittelstück, am wenigsten Gefäße weist der kronenwärts liegende Teil auf. Wenn wir einen Überblick über die Gefäßversorgung in proximal-distaler Richtung anstellen, so sehen wir, daß der zentrale Abschnitt gar keine Gefäße besitzt. Nur in dem Mittelstück und in dem wurzelwärts liegenden Abschnitt sind wenig Blutgefäße in der Nähe des Zentrums zu sehen, während die proximale Seite am reichlichsten mit vielen und größeren Gefäßen versorgt ist. Darauf folgt die distale mit weniger und kleineren Gefäßen.

Das labial anliegende Periodontium wird ebenfalls am Wurzelteil am reichlichsten versorgt, dann folgt der mittlere und zuletzt der kronenwärts liegende Abschnitt. In der proximal-distalen Richtung sind an der proximalen Seite der Wurzel und in dem kronenwärts gelegenen Abschnitt Gefäße zu sehen, während das Mittelstück an dieser Seite gar keine Gefäße aufweist. In der Nähe des Zentrums zeigt das Mittelstück Gefäße, während bei den beiden anderen Abschnitten solche fehlen. An der distalen Seite wird am besten der Wurzelabschnitt versorgt, dann folgt der mittlere und zuletzt der kronenwärts gelegene Abschnitt.

Im lingual anliegenden Alveolarknochen ist der mittlere Abschnitt am reichlichsten mit Blutgefäßen versorgt; darauf folgt der wurzelwärts und zuletzt der kronenwärts gelegene Abschnitt. In proximal-distaler Richtung zeigt an der proximalen Seite hauptsächlich das Mittelstück, dann das Wurzelstück Gefäße. In der Nähe des Zentrums ist das Wurzelstück, in der Nähe der distalen Seite der mittlere Abschnitt am meisten mit Blutgefäßen versorgt.

Im labial anliegenden Alveolarknochen sind sehr wenig Blutgefäße zu beobachten, nur in dem Wurzelteil zeigen sich etwas mehr Gefäße. In proximaldistaler Richtung sind nur an der proximalen Seite und im Kronenabschnitt in der Nähe der distalen Seite Blutgefäße zu sehen. An der distalen Seite sind im Wurzelabschnitt die meisten Blutgefäße zu beobachten.

Zusammenfassend kann man feststellen, daß das Periodontium in seinem Wurzelspitzenteil lingual und labial fast gleichmäßig mit Blutgefäßen versorgt ist, während in den darauffolgenden Abschnitten die Blutversorgung an der lingualen Seite des Periodontiums reichlicher ist als an der labialen Seite. Auch der lingual anliegende Alveolarknochen ist reichlicher versorgt als der labial anliegende (Abb. 7).

Wenn man nun auf Grund aller sagittal angelegten Schnitte sich eine Vorstellung von der Gesamtanordnung und dem Gesamtverlauf der arteriellen Blutgefäße machen will, und zwar in gleicher Weise wie wir es bei den Unterkieferzähnen getan haben durch Zusammenlegung aller Glasplatten, wobei wir ein Reliefbild erhielten, das uns die Beurteilung ermöglichte, so können wir feststellen, daß die an der Gaumenseite des Alveolarknochens verlaufende Arteria interalveolaris in allen Schnitten anzutreffen ist, so daß man dieselbe im Relief in parallelen Zügen an dem ganzen Gaumenteil entlang beobachten kann, wie sie den Zahn ringsherum palisadenförmig umgibt, so daß man an dem Zahn-

querschnitt die Querschnitte dieser ihn strahlenartig umgebenden Gefäße sehen kann. Auch die 4 von diesem Gefäß in horizontaler Richtung abzweigenden Gefäße kann man verfolgen, wie sie an der lingualen Wand entlang rings um den Zahn sich hinziehen und mit der ersteren eine schlingenartige Verbindung eingehen und auf diese Weise ein leiterartiges Geflecht um den Zahn bilden. Auch die von diesem letzteren in der Längsrichtung des Zahnes abgehenden Zweige sind in dem segmentartig verlaufenden Geflecht zu beobachten, wobei man sehen kann, wie die Zahl dieser Abzweigungen sich von 5 an dem basalen Segment in den darauffliegenden Segmenten um je eine vermindert, so daß in dem an der Alveolargrenze liegenden Segment nur ein Gefäß übrig bleibt.

Alle die hier beschriebenen Gefäße bilden durch ihre weiteren Verzweigungen eine netzartige Wand miteinander, die den ganzen Zahn von der Wurzelspitze bis zum Alveolarrand und noch darüber hinaus umgibt.

Abb. 7.

Auch diejenigen Gefäße, die im Periodontium selbst und in der ihm anliegenden Alveolarknochenwand verlaufen sind, wie wir auch bei den sagittalen Schnitten beschrieben haben, ebenfalls durch ihre zahlreichen Äste, die miteinander anastomosieren, gekennzeichnet, die eine Wand von Blutgefäßen bilden und, wenn man ihren Verlauf im Relief betrachtet, sich ebenfalls im Inneren des Periodontiums sowie an seiner Außenseite palisadenartig um die Zirkumferenz des Zahnes herumziehen.

Auch die von der Arteria dentalis abgehenden Rami periodontales, deren an der lingualen Seite verlaufender Ast kurz, der an der labialen Seite verlaufende lang ist, ergeben, im Relief betrachtet, eine strahlenförmige Ausbreitung an dem ganzen Periodontium entlang, versorgen somit das ganze Gebiet reichlich mit Blutgefäßen, und die 6–7 unter rechtem Winkel von der Zahnwurzel ausgehenden Gefäße umgeben die Zahnwurzelspitze kammartig, so daß die von ihnen wieder abgehenden Seitenzweige, die sich untereinander verästeln und anastomosierende Netze bilden, die Zahnwurzelspitze buschartig von ihnen umgeben wird, so daß dieselbe wie in Blutgefäße eingebettet erscheint.

Der an der lingualen Seite verlaufende kürzere Ramus periodontalis verbindet sich hier mit den in gleicher Richtung zum Alveolarrand verlaufenden Abzweigungen (unter Bildung eines rechten Winkels) der horizontal in der Alveolarwand verlaufenden und in das Periodontium eindringenden Gefäße und stellen auf diese Weise ein einziges Gefäß dar.

Im Relief betrachtet, kann man in parallelen Zügen an dem ganzen lingualen Periodontium entlang den Verlauf vieler solcher Gefäße beobachten, und durch ihre zahlreichen Seitenverzweigungen und Anastomosen bildet sich ebenfalls

eine Blutgefäßwand, die die ganze linguale Wurzelhaut versorgt. Diese im Periodontium verlaufenden Gefäße verbinden sich treppenartig mit den an der Außenseite des Alveolarknochens verlaufenden Gefäßen; diese letzteren bilden ebenfalls durch reichliche Verzweigungen und Anastomosenbildung ein netzartiges Gebilde, das seinerseits die linguale Seite der Alveolarknochenwand mit Blutgefäßen versorgt.

Im allgemeinen betrachtet, ist das Periodontium in der Zirkumferenz an der Außenseite in der Gegend der Wurzelspitze mit zahlreichen Gefäßen versehen, die in ihrem weiteren Verlauf zum Alveolarrand, allmählich an Zahl bedeutend abnehmen. Die direkte Umgebung der Zahnwurzelspitze ist frei von Gefäßen und nur die Arteria dentalis zieht durch den Zahnkanal zur Pulpa hin, die nur wenige Seitenäste bis zu ihrem Eindringen in den Kanal von sich aussendet. Daher ist in der Höhe der Wurzelspitze die proximale und distale Seite des Periodontiums reichlich mit Gefäßen versehen, während der zentrale Teil desselben frei von ihnen erscheint. Auch die linguale sowie die labial gerichtete Seite der Wurzelhaut zeigt sehr wenig Blutgefäße.

Was den umgebenden Alveolarknochen betrifft, so kann man unterhalb der Wurzelspitze an der lingualen Seite einen sehr langen und stark entwickelten Ast eines Blutgefäßes beobachten. Oberhalb der Wurzelspitze, besonders im mittleren Teil des Alveolarknochens, kann man sehr viele Gefäße antreffen. An der lingualen Seite des Alveolarknochens kann man in proximal distaler Richtung viele Anastomosen beobachten. Um den genaueren Verlauf der Blutgefäße im Periodontium zu zeigen, müssen wir noch die Querschnitte desselben betrachten.

C. Über den Gefäßverlauf im Periodontium auf Grund von Querschnitten.

Bisher haben wir den Verlauf der Gefäße im Periodontium und seiner nahen Umgebung auf Grund von Längsschnitten in sagittaler und frontaler Richtung verfolgt. Im folgenden möchten wir diese Untersuchungen auf Grund von Querschnitten weiter fortsetzen, um dadurch ein räumliches Bild über den Verlauf der arteriellen Gefäße zu bekommen. Bei diesen Schnitten war es nicht möglich, in gleicher Weise wie bei den Längsschnitten eine makroskopische Verfolgung des Verlaufes der Gefäße anzustellen, da hier einerseits die Zahl der hergestellten Schnitte sehr groß war, fast dreimal so groß wie die der Längsschnitte, und da außerdem auch noch technische Schwierigkeiten hinzukamen. Daher wurde bei diesen Untersuchungen der Querschnitte nur der Verlauf der Gefäße mikroskopisch verfolgt, wozu sich die Schnitte sehr gut eigneten. Für diese Untersuchungen haben wir den rechten Eckzahn des Unterkiefers gewählt. Die Querschnitte wurden in der Richtung von wurzelwärts nach kronenwärts verfolgt.

Zur Orientierung über die Anordnung und den Verlauf der arteriellen Blutgefäße im Periodontium und seiner knöchernen Umgebung genügt es schon, wenn man an Hand eines Querschnittes aus einem Mittelstück die Verteilung der Gefäße verfolgt. Zuerst kann man beobachten, daß an der approximalen Seite in der Nähe der Spongiosa außerhalb des Alveolarknochenteils und an der labialen sowie der lingualen Seite in der Nähe der inneren Alveolarknochenwand

in der ganzen Zirkumferenz des Knochens selbst quergetroffene oder kurz verlaufende und in der Längsrichtung gelegene mittelgroße Gefäße sich befinden, die manchmal durch Verbindungen untereinander noch etwas länger erscheinen. Diese Gefäße sind die von uns in den Längsschnitten beschriebenen Rami interalveolares. In dem nach außen gelegenen Teil der Spongiosa an der approximalen Seite, und zwar distalwärts, vom Periodontium fast doppelt so weit entfernt wie an der proximalen Seite, verlaufen in gleicher Weise wie die vorher beschriebenen ebenfalls mittelgroßen Gefäße, und zwar längs der Außenseite. Diese Gefäße sind die schon beschriebenen Arteriae interalveolares, die sich hier schräg oder quergetroffen vorfinden. Auch am Außenteil des Alveolarknochens, und zwar an der lingualen und der labialen Seite, verlaufen in gleicher Weise angeordnet ebenfalls mittelgroße Gefäße, die gleichfalls als quergetroffene Arteriae interalveolares zu betrachten sind. Diese Gefäße verbinden sich mit

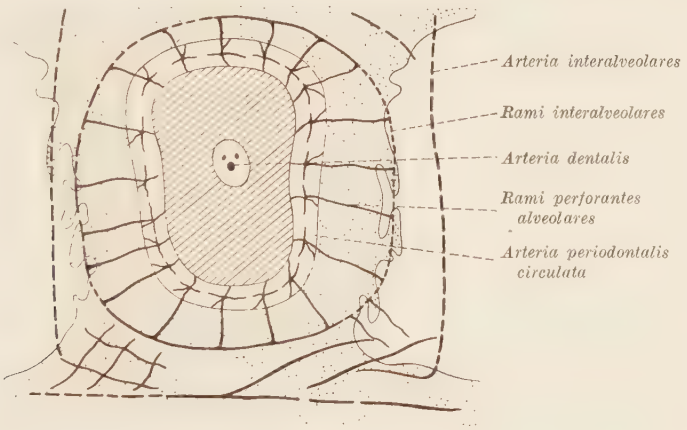

Abb. 8.

den vorher beschriebenen, an der approximalen Seite verlaufenden gleichartigen Gefäßen, wobei festzustellen ist, daß dieselben an der labialen Seite, insbesondere am approximalen Ende zahlreiche Äste abgeben, die miteinander anastomosieren. Ein ähnliches Verhalten zeigen auch die Gefäße an der lingualen Seite, nur ist hier die Zahl der abzweigenden Äste und der Anastomosen geringer als an der gegenüberliegenden Seite. Auch von den approximal verlaufenden Gefäßen gehen Äste ab und bilden Anastomosen, wenn auch nicht in solchen Mengen wie an der labialen und lingualen Seite.

Von den beschriebenen Rami interalveolares gehen von der lingualen und labialen Seite je 3 und von den approximalen Seiten je 7, also an der gesamten Peripherie im ganzen 20 Gefäße ab, die radiär zum Periodontium hinziehen und dort eindringen. Diese in Längsrichtung getroffenen Gefäße sind die bereits beschriebenen Rami perforantes alveolares, die von dem Ramus interalveolaris abgehen. Diese Rami perforantes berühren im Periodontium ein quergetroffenes Gefäß, das die Arteria periodontalis darstellt und in der Mitte des Periodontiums in Längsrichtung des Zahnes verläuft. Von diesem quergetroffenen Gefäß gehen

in Kreuzform 4 Gefäße ab, von denen eins zum Zement und eins zum Periost verläuft; die beiden anderen verlaufen an der Peripherie entlang jedoch in entgegengesetzter Richtung. Diese letzteren verbinden sich mit den gleichartigen von der benachbarten Seite herkommenden Gefäße und bilden auf diese Weise im Periodontium ein kreisartig verlaufendes Gefäß, die Arteria periodontalis circulata, das den Zahn schlingenartig umgibt. Das ist in groben Umrissen die Vorstellung, die man bei diesen Untersuchungen der Querschnitte über den Verlauf der Gefäße gewinnt (Abb. 8 u. 9).

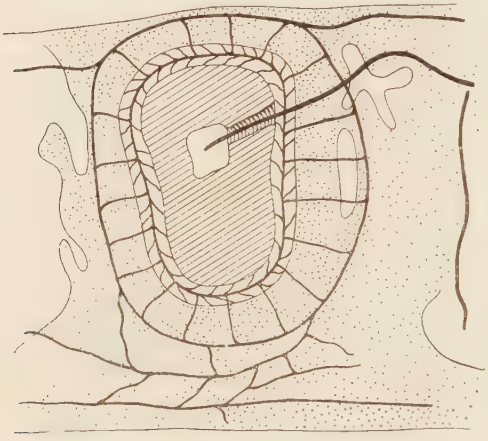

Abb. 9.

D. Verteilung der Blutgefäße in den einzelnen Abschnitten des Periodontiums, des Alveolarknochens und der Gingiva.

Zu diesen Untersuchungen haben wir das ganze Periodontium und seine Umgebung in 4 Abschnitte eingeteilt, und zwar einen Teil, der die Wurzelspitze umgibt, das heißt, einen Wurzelspitzenteil, einen oberhalb desselben liegenden Teil, das heißt, einen Zahnwurzelteil, einen Mittel- und einen Kronenteil. Bei jeden von ihnen wurde die Verteilung der Gefäße an der labialen, lingualen und approximalen Seite vergleichend betrachtet. Es ergaben sich hierbei folgende Verhältnisse:

1. Wurzelspitzenteil.

Periodontium: Die meisten Gefäße befinden sich an der distalen Seite, weniger an der lingualen und labialen Seite, am wenigsten an der proximalen Seite.

Alveolarknochen: Die meisten Gefäße finden sich an der lingualen und an der labialen Seite sowie in dem diese beiden Seiten verbindenden Knochenstück. Am wenigsten Gefäße sind an den approximalen Seiten.

Gingiva: An der lingualen Seite sind mehr Gefäße zu sehen als an der labialen Seite.

2. Wurzelteil.

Periodontium: Am meisten Gefäße finden sich an der distalen Seite, dann folgt die linguale, danach die labiale und am wenigsten die pretimale Seite.

Alveolarknochen: Die meisten Gefäße sind hier an der distalen Seite anzutreffen, vor allem am lingualen und distalen Ende derselben. Danach folgt die labiale und die linguale Seite, zuletzt die proximale Seite.

Gingiva: An der lingualen Seite befinden sich sehr viele kleine Gefäße, an der labialen weniger, wo auch ein großes Gefäß quergetroffen ersichtlich ist.

3. Mittelteil.

Periodontium: Die meisten Gefäße finden sich hier an der proximalen Seite; danach folgt die labiale Seite, darauf die distale und zuletzt die linguale Seite.

Alveolarknochen: Am meisten Gefäße zeigt die distale Seite, etwas weniger die labiale Seite; danach folgt die proximale und am wenigsten hat die linguale Seite.

Gingiva: Die labiale Seite ist hier reichlicher mit Gefäßen versorgt als die linguale; indem bei der ersten 5–6 mittelgroße und 2—3 quergetroffene und viele kleine Gefäße zu sehen sind, während bei der letzteren nur kleine Gefäße auftreten.

4. Kronenteil.

Periodontium: Oberhalb des Alveolarrandes sind die Gefäße am zahlreichsten an der proximalen Seite, nach ihr folgt die distale, darauf die linguale Seite; am wenigsten Gefäße zeigt die labiale Seite. Unterhalb des Alveolarrandes ist die labiale Seite am reichlichsten mit Gefäßen versorgt, darauf folgt die proximale, nach ihr distale und zuletzt die linguale Seite.

Alveolarknochen: Am meisten Gefäße befinden sich an der distalen Seite, dann folgt die proximale, danach die labiale und zuletzt die linguale Seite.

Gingiva: An der lingualen Seite finden sich mehr Gefäße als an der labialen Seite. Bei der ersteren sind sehr viele kleine Gefäße zu sehen, die miteinander anastomosieren, an der labialen Seite 2—3 große und 5—6 mittelgroße quergetroffene sowie in Längsrichtung verlaufende kleinere Gefäße zu sehen.

E. Zusammenfassende Betrachtungen über Verlauf, Anordnung und Verteilung der arteriellen Blutgefäße in der Wurzelhaut und deren Umgebung auf Grund von Längs- und Querschnitten.

Nachdem wir den Verlauf, die Anordnung und Verteilung der Gefäße bei den Längsschnitten (frontalen und sagittalen) sowie bei den Querschnitten verfolgt haben, können wir jetzt auf Grund der erhaltenen Ergebnisse uns ein klares Bild darüber machen. Es hat sich ergeben, daß die Arteria interalveolaris, die im unteren Drittel des Kieferknochens von der Arteria dentalis abzweigt und zum approximal liegenden Alveolarknochen hinzieht, wie man auf Grund der Querschnitte feststellen konnte, mit ungefähr 12—13 Ästen von der Arteria dentalis abzweigt, die sich in dem approximal gelegenen Alveolarknochen fächerförmig ausbreiten. Die Arteria dentalis verläuft auch weiterhin isoliert und gibt vor dem Eindringen in das Periodontium 2 Rami interalveolares ab, die sich zu den beiden proximalen Alveolarknochenflächen hinziehen, wobei man auf Grund der Querschnitte feststellen kann, daß diese insgesamt 20 Äste das ganze Alveolargebiet des betreffenden Zahnes umgeben und sich stets in gleichem Abstand voneinander befinden, wobei sie das Periodontium in Strahlen- oder Kegelform umgeben. Von jedem dieser 20 Äste gehen die schon beschriebenen Rami alveolaris perforantes ab, 4 an der Zahl, die in gleichem Abstand voneinander in das Periodontium eindringen, wo sie in Längsrichtung des Zahnes verlaufen. Die von der Arteria dentalis nach ihrem Eindringen in das Periodontium, wie an Hand der Längsschnitte beschrieben wurde, abgegebenen 2 Seitenäste lassen sich auf Grund der Querschnitte auf 20 berechnen, die in gleicher Weise wie die Rami interalveolares die Wurzelspitze strahlenförmig umgeben und an der Innenwand des Alveolarknochens anliegen; jeder von diesen gibt, wie schon beschrieben, 7 Äste ab, die unter rechtem Winkel zur Peripherie der Zahnwurzel ziehen, und die wir als Rami dentales apicales bezeichnen möchten; sie umgeben die Zahnwurzel kegelartig, und zwar derart, daß die Spitze des Kegels mit der Zahnwurzel zusammenfällt, wobei durch die 7 kammartig auseinandergereihten Gefäße 20 Wände entstehen. Die Arteria dentalis zieht dagegen ganz isoliert weiter, bis sie in die Pulpa eindringt. Die im vorstehenden beschriebenen Rami periodontales treten in direkter Verbindung mit den Rami alveolares perforantes, sobald sie in das Periodontium eingetreten sind, wo sie ebenfalls in Verbindung miteinander stehen. Auf diese Weise kann man sehen, wie das ganze Periodontium in der Längsrichtung des Zahnes von Gefäßen durchzogen wird, die wir als Arteria periodontales longitudinales bezeichnen möchten.

Diese 20 Gefäße, die sich fast mit zum Alveolarrand hinziehen, geben während ihres ganzen Verlaufes ebenfalls wieder 4 Äste ab, die in gleichem Abstand voneinander kreuzartig radiär verlaufen und sich teils zum Zement, teils zum Periost hinziehen, während die beiden anderen Gefäße in peripherer Richtung verlaufen und sich beiderseits in der gleichen Weise mit den von den benachbarten Gefäßen abgehenden Seitenzweigen verbinden. Auf diese Weise wird das ganze Periodontium von zahlreichen, zirkulär verlaufenden und den Zahn reifenförmig umgebenden Gefäßen ausgekleidet. Diese Gefäße können wir als Arteriae periodontales circulatae bezeichnen, da sie schlingenartig den ganzen Zahn umgeben.

Nachdem wir hier ein allgemeines kurzes Bild über die Verteilung und den Verlauf der Gefäße gegeben haben, möchte ich im folgenden auf die Größenverhältnisse dieser Gefäße eingehen, und zwar auf Grund der untersuchten Querschnitte.

Das größte dieser Gefäße ist die Arteria dentalis mit ungefähr 3 mm Durchmesser. Danach folgt die Arteria interalveolaris und die Rami interalveolares; diese sind als mittelgroße Gefäße zu betrachten. Sie haben ungefähr die Hälfte des Durchmessers der Arteria dentalis. Danach kommt die Arteria periodontalis, die als kleines Gefäß zu betrachten ist, mit einem Durchmesser von ungefähr der Hälfte der mittelgroßen Gefäße. An letzter Stelle der Größe nach kommen die zirkulär verlaufenden periodontalen Gefäße. Diese sind ganz fein und von capillarer Form; hierzu gehören auch die zum Zement und zum Periost verlaufenden Äste, die ebenfalls fein sind, jedoch etwas dicker als die den Zahn schlingenartig umgebenden Gefäße.

Im unteren Drittel des Kieferknochens befinden sich sehr viele feine und capilläre Netzbildungen. Auch weiter oberhalb sind zahlreiche Äste, die grobmaschige Netze bilden, zu sehen, während wiederum oberhalb dieser bis zum Alveolarrand sowie unterhalb derselben bis zum Alveolarblindende wenige Anastomosen und Netzbildungen auftreten. Das Periodontium ist besonders reichlich mit Blutgefäßen versorgt. Alle dort beschriebenen Gefäße geben Seitenäste ab, die miteinander anastomosieren und feinmaschige Netzbildungen formieren.

IV. Vergleichende Betrachtung über die Gefäßverteilung in allen untersuchten Zähnen.

1. Allgemeine Übersicht bei den Frontal-, Prämular- und Molarzähnen.

Oberkieferzähne.

Periodontium: Die meisten Blutgefäße befinden sich bei den Frontzähnen. Bei den Prämolarzähnen sind weniger und bei den Molarzähnen am wenigsten Gefäße zu finden.

Alveolarknochen: Die meisten Blutgefäße befinden sich im Frontalzahnbereich. In der Gegend der Prämolarzähne sind weniger Gefäße zu finden und bei den Molarzähnen etwas weniger als bei den Prämolarzähnen.

Unterkieferzähne.

Periodontium: Die meisten Blutgefäße befinden sich im Bereich der Frontzähne, weniger in dem der Prämolarzähne; zuletzt folgen die Molarzähne, in deren Umgebung nur sehr wenig Gefäße auftreten.

Alveolarknochen: Hier befinden sich die meisten Blutgefäße wiederum an der Front, etwas weniger im Prämolarbereich und sehr wenig in dem der Molarzähne.

2. Vergleichende Betrachtung bei den einzelnen Zahngruppen.

Oberkieferzähne.

Frontzähne.

Periodontium: Die meisten Blutgefäße befinden sich in der Umgebung des lateralen Schneidezahnes. In der medialen Schneidezahngegend sind weniger Gefäße und im Eckzahnbereich noch weniger zu beobachten.

Alveolarknochen: Hier treten die meisten Gefäße am medialen Schneidezahn auf. Am laterlaen Schneidezhn sehen wir weniger und am wenigsten am Eckzahn.

Prämolarzähne.

Periodontium: Die meisten Blutgefäße befinden sich am zweiten Prämalorzahn, im ersten finden wir weniger.

Alveolarknochen: Auch hier finden sich am zweiten Prämolarzahn mehr Blutgefäße als im ersten.

Molarzähne.

Periodontium: Im Bereich des zweiten Molarzahnes treten mehr Blutgefäße auf als im ersten.

Alveolarknochen: Hier finden sich ebenfalls am zweiten Molarzahn mehr Blutgefäße als im ersten.

Unterkieferzähne.

Frontzähne.

Periodontium: Die meisten Blutgefäße befinden sich am medialen Schneidezahn, weniger am lateralen Schneidezahn.

Alveolarknochen: Die mediale Schneidezahngegend hat etwas mehr Gefäße aufzuweisen als die laterale.

Prämolarzähne.

Periodontium: Am zweiten Prämolarzahn befinden sich mehr Blutgefäße als am ersten.

Alveolarknochen: Am zweiten Prämolarzahn befinden sich auch hier mehr Blutgefäße als am ersten Prämolarzahn.

Molarzähne.

Periodontium: Die Gegend des dritten Molarzahnes besitzt etwas mehr Blutgefäße als die des zweiten Molarzahnes.

Alveolarknochen: Auch hier sind am dritten Molarzahn etwas mehr Blutgefäße zu beobachten als am zweiten Molarzahn.

3. Die Gefäßverteilung bei allen untersuchten Zähnen.

Oberkieferzähne.

Periodontium: Die meisten Blutgefäße befinden sich am lateralen Schneidezahn. Am medialen Schneidezahn treten weniger und am oberen Eckzahn am wenigsten Gefäße auf. An vierter Stelle folgt der zweite Prämolarzahn, an fünfter der erste Prämolarzahn. An vorletzter Stelle steht der zweite Molarzahn und an letzter der erste Molarzahn. Der Eckzahn und der zweite Prämolarzahn sind fast gleichmäßig mit Blutgefäßen versorgt.

Alveolarknochen: Hier lautet die Reihenfolge: Medialer Schneidezahn, lateraler Schneidezahn, Eckzahn, zweiter Prämolarzahn, erster Prämolarzahn, zweiter Molarzahn und erster Molarzahn.

Unterkieferzähne.

Periodontium: Die Reihenfolge der Blutgefäßverteilung ist der Stärke nach geordnet: Medialer Schneidezahn, lateraler Schneidezahn, zweiter Prämolarzahn, erster Prämolarzahn, dritter Molarzahn, zweiter Molarzahn.

Alveolarknochen: Medialer Schneidezahn, lateraler Schneidezahn, zweiter Prämolarzahn, erster Prämolarzahn, dritter Prämolarzahn, zweiter Molarzahn.

4. Übersicht über die Stärkeverhältnisse der Gefäße in den einzelnen Zähnen.

Oberkieferzähne.

Periodontium: Der mediale Schneidezahn, der zweite Prämolarzahn und der zweite Molarzahn sind mit starken Gefäßen versorgt. Der Eckzahn, der laterale Schneidezahn,

der erste Prämolarzahn und der erste Molarzahn sind mit feineren Gefäßen versehen. Die starken Gefäße bilden immer grobmaschige Netze, während die kleinen Gefäße feine Netze bilden.

Alveolarknochen: Der mediale Schneidezahn und der zweite Molarzahn sind mit großen Gefäßen versehen. Der laterale Schneidezahn, der Eckzahn, der erste Prämolarzahn und der erste Molarzahn weisen schwächere Gefäße auf.

Unterkieferzähne.

Periodontium: Am stärksten treten die Gefäße am medialen und lateralen Schneidezahn sowie am zweiten Prämolarzahn auf. Etwas schwächer sind sie am zweiten Molarzahn und am schwächsten am ersten Prämolarzahn und am dritten Molarzahn.

Alveolarknochen: Hier befinden sich die starksten Gefäße am medialen Schneidezahn, am lateralen Schneidezahn und am zweiten Prämolarzahn. Etwas schwächer sind sie am dritten Molarzahn und ganz schwach am ersten Prämolarzahn sowie am zweiten Molarzahn.

5. Vergleichende Betrachtung über die Gefäßverteilung an der lingualen und labialen Seite bei den einzelnen Zähnen.

Oberkieferzähne.

Periodontium: An der lingualen Seite befindet sich die größere Anzahl von Blutgefäßen am medialen Schneidezahn, ersten Prämolarzahn, zweiten Prämolarzahn, ersten Molarzahn, zweiten Molarzahn.

Die Zähne, bei denen sich an der labialen Seite mehr Blutgefäße befinden, sind: Der laterale Schneidezahn und Eckzahn.

Alveolarknochen: Im allgemeinen haben alle Zähne auf der labialen Seite mehr Blutgefäße als auf der lingualen und zwar ist die Reihenfolge: Medialer Schneidezahn, lateraler Schneidezahn, Eckzahn, erster Prämolarzahn, zweiter Prämolarzahn, erster Molarzahn, zweiter Molarzahn.

Unterkieferzähne.

Periodontium: An der lingualen Seite befindet sich die größere Anzahl von Blutgefäßen am zweiten Prämolarzahn, am zweiten Molarzahn und am dritten Molarzahn.

Die Zähne, bei denen sich an der labialen Seite mehr Blutgefäße befinden, sind der mediale Schneidezahn, der laterale Schneidezahn und der erste Prämolarzahn.

Alveolarknochen: Hier befinden sich überall an der lingualen Seite mehr Blutgefäße als an der labialen Seite.

6. Vergleichende Betrachtung über die Gefäßverteilung in den approximalen und zentralen Abschnitten bei den einzelnen Zähnen.

Oberkieferzähne.

Periodontium: Die Zähne, bei denen sich an den approximalen Seiten die meisten Blutgefäße befinden, sind: Medialer Schneidezahn, bei dem die meisten Gefäße an der distalen Seite auftreten, lateraler Schneidezahn (distale Seite), Eckzahn (proximale Seite), erster Prämolarzahn (proximale Seite), zweiter Prämolarzahn (proximale Seite).

In der Zahnmitte hat der erste Molarzahn mehr Blutgefäße aufzuweisen als der zweite Molarzahn. Bei beiden befinden sich die meisten Gefäße in der Nähe der Zahnmitte.

Alveolarknochen: In den approximalen Abschnitten hat der Eckzahn die meisten Blutgefäße, an der zweiten Stelle folgt der erste Prämolarzahn, die wenigsten Gefäße befinden sich im zweiten Prämolarzahn.

In der Zahnmitte hat der mediale Schneidezahn die meisten Blutgefäße aufzuweisen, an zweiter Stelle folgt der laterale Schneidezahn, an dritter der erste Molarzahn und an letzter Stelle der zweite Molarzahn, wobei die beiden letzteren die meisten Gefäße in der Nähe der Zahnmitte haben. In der Zahnmitte befinden sich mit Ausnahme des lateralen und medialen Schneidezahnes im allgemeinen nur ganz wenig Blutgefäße.

Unterkieferzähne.

Periodontium: Die Zähne, bei denen sich an der approximalen Seite die meisten Blutgefäße befinden, sind: Der mediale Schneidezahn (distale Seite), der laterale Schneidezahn

(distale Seite), der erste Prämolarzahn (distale Seite), der zweite Prämolarzahn (distale Seite), der zweite Molarzahn (distale Seite) und der dritte Molarzahn (distale Seite).

In dem in der Zahnmitte liegenden Teile befinden sich im allgemeinen wenig Blutgefäße.

Alveolarknochen: Die Zähne, bei denen sich an der approximalen Seite mehr Blutgefäße befinden, sind der mediale Schneidezahn (laterale Seite), der erste Prämolarzahn (laterale Seite) und der dritte Molarzahn (mediale Seite).

In der Zahnmitte befinden sich die meisten Blutgefäße im lateralen Schneidezahn, im zweiten Prämolarzahn und im zweiten Molarzahn.

7. Vergleichende Betrachtung über die Gefäßverteilung in den einzelnen Abschnitten jedes Zahnes.

Oberkieferzähne.

Periodontium: Beim medialen und lateralen Schneidezahn befinden sich die meisten Blutgefäße im Wurzelteil, die wenigsten im Kronenteil. Beim Eckzahn treten die meisten Gefäße im Wurzelteil, die wenigsten im Mittelteil auf. Der erste und der zweite Prämolarzahn weist die meisten Gefäße im Wurzelteil, die wenigsten im Knochenteil auf. Beim ersten und zweiten Molarzahn befinden sich die meisten Gefäße im Mittelteil, die wenigsten im Kronenteil.

Im allgemeinen treten bei allen Zähnen im Wurzelteil die meisten und im Kronenteil die wenigsten Blutgefäße auf.

Alveolarknochen: Beim medialen und lateralen Schneidezahn, beim Eckzahn, beim ersten und zweiten Prämolarzahn befinden sich die meisten Blutgefäße im Wurzelteil, die wenigsten im Kronenteil. Im ersten und zweiten Molarzahn treten die meisten Gefäße im Mittelteil, die wenigsten im Kronenteil auf.

Unterkieferzähne.

Periodontium: Die meisten Gefäße befinden sich an der lingualen Seite; im Kronenteil bei ersten und zweiten Prämolarzahn, im Mittelteil, bei keinem einzigen Zahn, im Wurzelteil beim medialen und lateralen Schneidezahn, beim zweiten Prämolarzahn und beim dritten Molarzahn.

An der labialen Seite: Im Kronenteil beim medialen Schneidezahn und beim dritten Molarzahn, im Mittelteil bei keinem Zahn, im Wurzelteil beim lateralen Schneidezahn, beim ersten und zweiten Prämolarzahn und beim zweiten Molarzahn.

Die wenigsten Blutgefäße befinden sich an der lingualen Seite: Im Kronenteil beim lateralen Schneidezahn und beim dritten Molarzahn, im Mittelteil beim medialen Schneidezahn, beim ersten und zweiten Prämolarzahn, im Wurzelteil beim zweiten Molarzahn. An der labialen Seite im Kronenteil: Beim ersten und zweiten Prämolarzahn und beim zweiten Molarzahn. Im Mittelteil: Beim medialen und lateralen Schneidezahn. Im Wurzelteil: Beim dritten Molarzahn.

Alveolarknochen: Am meisten Blutgefäße befinden sich an der lingualen Seite im Kronenteil beim zweiten Molarzahn, im Mittelteil bei keinem Zahn, im Wurzelteil beim medialen und lateralen Schneidezahn, beim ersten und zweiten Prämolarzahn und beim dritten Molarzahn. An der labialen Seite im Kronenteil beim zweiten und dritten Molarzahn, im Mittelteil bei keinem Zahn, im Wurzelteil beim medialen und lateralen Schneidezahn und beim ersten und zweiten Prämolarzahn.

Am wenigsten Blutgefäße befinden sich an der lingualen Seite im Kronenteil beim medialen und lateralen Schneidezahn, beim ersten und zweiten Prämolarzahn und beim dritten Molarzahn; im Mittelteil beim zweiten Molarzahn und im Wurzelteil bei keinem Zahn. An der labialen Seite im Kronenteil beim medialen Schneidezahn und beim ersten und zweiten Prämolarzahn; im Mittelteil beim lateralen Schneidezahn und beim zweiten Molarzahn; im Wurzelteil beim dritten Molarzahn.

8. Vergleichende Betrachtung über die Form der Blutgefäßverteilung.

Oberkieferzähne.

Im Wurzelteil der approximalen Seiten des Periodontiums ist eine dichte Netzbildung aus kleinen Gefäßen zu beobachten. Der Mittelteil zeigt ebenfalls in approximaler Richtung

eine undeutliche grobe Netzbildung, während sich im Kronenteil an der approximalen Seite wiederum eine dichte Netzbildung aus feinen Gefäßen zeigt. In der Zahnmitte treten an der approximalen Seite im allgemeinen nur feine oder kleine Gefäße in bestimmtem Abstand voneinander auf. In der Umgebung der Wurzelspitze zeigen sich im allgemeinen nur ganz wenig Gefäße.

Unterkieferzähne.

Im Wurzelteil des Periodontiums sieht man im allgemeinen grobmaschige Netze aus kleinen Gefäßen. Im Mittelteil desselben laufen kleine Gefäße entlang zum Kronenteil und bilden stellenweise Netze. Im Kronenteil sieht man feine Netze aus feinen Gefäßen, die stellenweise auch parallel zueinander verlaufen.

9. Über die Gefäßversorgung in den Wurzelscheidewänden.

Über die Gefäßversorgung in den Wurzelscheidewänden ist folgendes festzustellen. Zu jeder verzweigten Alveole geht von der eigentlichen Arteria dentalis ein Ast ab, der in sie eindringt und zur Pulpa weitergeht, wobei er im allgemeinen die gleiche Verzweigung aufweist wie die eigentliche Arteria dentalis. Noch ehe das betreffende Gefäß in das Periodontium der Interradikulären Alveole eindringt, gibt es zwei Seitenäste

Abb. 10.

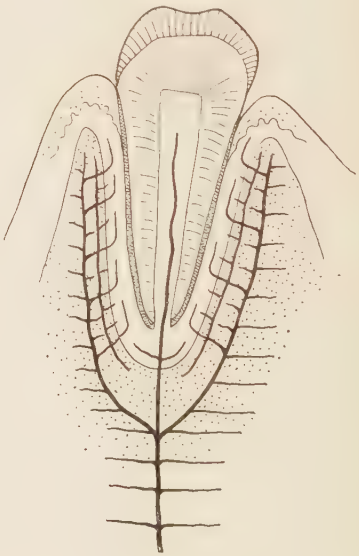

Abb. 11.

von sich ab, von dem der eine zur lingualen, der andere zur labialen Seite der Alveolarwand zieht. Von letzteren Gefäßen, die in der Wurzelscheidewand verlaufen, gehen je vier Seitenäste unter geradem Winkel ab, die auf der einen Seite in das Periodontium eindringen und sich mit den dort befindlichen Gefäßen verbinden, und die sich andererseits mit den gleichen Seitenästen des gegenüberliegenden Gefäßes verbinden und anastomosieren und auf diese Weise die Wurzelscheidewand mit Blutgefäßen versorgen. Diese Gefäße sind nur in den Schnitten zu sehen, die in der Nähe der Zahnmitte liegen. In den Schnitten aus der unmittelbaren Zahnmitte und den approximalen Teilen sind sie nicht zu finden (Abb. 10 u. 11).

V. Über eigenartige Gefäßbildungen innerhalb des Blutgefäßsystems des Periodontiums.

Bisher wurden die Gefäße im Periodontium und dessen Umgebung beschrieben. Dabei konnte man ein gewisses System in ihrem Verlauf und ihrer Verteilung feststellen, das mit mehr oder weniger Abweichungen in fast allen untersuchten Zähnen anzutreffen war. Bei der mikroskopischen Durchmusterung der Schnitte konnte man innerhalb dieses Gefäßsystems noch eigenartige Gefäßbildungen beobachten, die ganz selbständig gelagert sind und keinen Zusammenhang mit den eigentlichen Gefäßen aufweisen, und die *Schweitzer* als Nebenschließungen bezeichnet hat. Sie liegen meistens im Kronenteil in der Nähe des Alveolarknocheneinganges und hauptsächlich an besonderen Ausbuchtungen der inneren Alveolarwand, wobei sie vom Periodontium ausgehen und sich weiter verbreiten. Die Gefäße sind meistens kleine Capillargefäße von verschieden-

Abb. 12.

Abb. 13.

Abb. 14.

artiger Form und verschiedenartig angeordnet, und zwar verlaufen sie einmal ganz unregelmäßig, dann wieder parallel, zirkulär, palisadenförmig, schlingförmig oder netzartig (Abb. 12—14). Außerdem konnte ich noch solche Bildungen bemerken, die *Wedl* als Gefäßknollen bezeichnet hat. Im folgenden möchte ich alle diese abweichenden Gefäßbildungen, die ich bei den von mir untersuchten Zähnen beobachtet habe, zusammenfassend beschreiben, und zwar auf Grund von Frontalschnitten beim mittleren Schneidezahn des Unterkiefers, vom Querschnitt des Unterkiefer-Eckzahns und von Sagittalschnitten der übrigen Zähne.

A. Eigenartige Gefäßgebilde.

Wenn wir die erhaltenen Ergebnisse der Untersuchungen in dieser Hinsicht überblicken, so sehen wir, bei der Untersuchung der Frontalschnitte des mittleren und seitlichen Schneidezahns der linken Unterkieferseite, daß an der labiodistalen Seite, und zwar im Kronenteil, schlingenartige, zweigartige und ähnliche Gebilde anzutreffen sind. Die Untersuchungen der Querschnitte des rechten Eckzahns haben gezeigt, daß schlingen- und zweigartige Gebilde sich hier an der

proximo-lingualen Seite finden. Die Untersuchung der Sagittalschnitte der Oberkieferzähne hat ergeben, daß schlingenartige und zweigartige sowie andere Gefäßgebilde im Kronenteil, und zwar in der Umgebung der nach der Mitte gelegenen approximalen Teile anzutreffen sind. Dies trifft sowohl für den Eckzahn als auch für die Prämolarzähne zu, bei letzteren an der labialen Seite. In den Sagittalschnitten des Unterkiefers fanden sich diese Gebilde in den in der Zahnmitte liegenden Schnitten ebenfalls im Kronenteil, und zwar an der lingualen und labialen Seite. Auf Grund der Untersuchung sämtlicher Sagittalschnitte dieser Zähne zeigte sich, daß sie bei den Frontzähnen an der proximalen Seite und bei den Backzähnen zwischen der Zahnmitte und der distalen Seite liegen.

B. Gefäßknäuel.

Ehe wir zur Beschreibung der Gefäßknäuel im Periodontium übergehen, möchte ich hier auf die charakteristischen Merkmale derselben hinweisen, durch welche sie sich am besten von den quergetroffenen Blutgefäßen differenzieren lassen.

a) Die im Periodontium liegenden quergetroffenen Gefäße sind von kleiner, feiner oder capillärer Größe, während die quergetroffenen Knäuel doppelt so



Abb. 15.

Abb. 16.

Abb. 17.

groß sind, wie die Arteria dentalis, die wir als großes Gefäß bezeichnen, mitunter auch von der gleichen Größe wie diese oder von der Größe mittelgroßer Gefäße.

b) Die Wand der quergetroffenen Gefäße ist meistens dünn, während die Wand der Knäuel dick und von einem zirkulär angeordneten Bindegewebefaserbündel umgeben ist.

c) Während die quergetroffenen Blutgefäße öfters mit anderen Gefäßen in Verbindung stehen, sind die Gefäßknäuel völlig isoliert.

d) Während das Lumen der quergetroffenen Gefäße ungefärbt erscheint, hebt sich der Querschnitt der Gefäßknäuel in hellem Farbton ab.

e) Während die quergetroffenen Gefäße in den Serienschnitten durch ihren geschlängelten Verlauf an verschiedenen Stellen auffallen, sind die Gefäßknäuel

in den betreffenden Serienschnitten immer an ein und derselben Stelle anzutreffen.

f) Die Knäuel lassen sich immer in einer Serie von 4—25 ununterbrochen quergetroffen verfolgen, während die quergetroffenen Blutgefäße öfters verschwinden und in späteren Schnitten wieder auftauchen.

Die Knäuelbildung (Abb. 15—17) sind in den auf Grund von Sagittalschnitten untersuchten Zähnen des Oberkiefers an der labialen und lingualen Seite, hauptsächlich im Kronen- und Mittelteil des Periodontiums zu sehen, bei den Unterkieferzähnen an der lingualen und distalen Seite im Kronen- und Wurzelteil des Periodontiums. Am meisten finden sie sich bei den Prämolarzähnen, und zwar in den Schnitten zwischen der Zahnmitte und der distalen Seite, wo sie an der lingualen Seite liegen. Hinsichtlich der Form erscheinen sie rund, eiförmig und oval und sind von einer bindegewebefaserigen Kapsel umgeben. Sie liegen immer in einer Ausbuchtung der inneren Alveolarwand und etwas schräg zur Längsachse des Zahnes. Die ganz großen Knäuel zeigen eine innere Aushöhlung, die ebenfalls von Bindegewebe ausgefüllt ist. In den Oberkieferzähnen sind sie im 1. und 2. Molarzahn und im 1. Prämolarzahn zu beobachten. In den Unterkieferzähnen sind sie im 2. Molarzahn am größten und im 2. Prämolarzahn und im Eckzahn zu beobachten.

VI. Vergleichende Betrachtung der von mir erhaltenen Ergebnisse über den Verlauf und die Verteilung der arteriellen Gefäße im Periodontium mit den Ergebnissen anderer Autoren.

Nach *Zuckerkandl* sollen sowohl die Äste, die von den oberen als auch die von den unteren Alveolararterien ausgehen, in Arteria dentalis und interalveolaris zerfallen. Nach meinen Untersuchungen geht jedoch sowohl oben als auch unten von der Arteria alveolaris inferior nur ein Gefäß ab, und zwar die Arteria dentalis, die sich zu der betreffenden Alveole hinzieht. Nur unterhalb des Alveolarbodens geht von der Arteria dentalis ein Ast ab, den wir als Arteria interalveolaris bezeichnet haben. Nach *Zuckerkandl* soll die Arteria interalveolaris größer sein als die Arteria dentalis. Nach meinen Untersuchungen dagegen zeigen die beiden Gefäße ein umgekehrtes Verhalten. Es ist hierbei noch zu bemerken, daß nach *Zuckerkandl* und *Lepkowski* keine volle Klarheit über den weiteren Verlauf der Arteria interalveolaris herrscht; nach meinen Feststellungen verlaufen im Interalveolarknochen 2 Gefäße, die eigentliche Arteria interalveolaris und der Ramus interalveolaris, die von der Arteria dentalis abgehen, und es ist schwer zu beurteilen, welches dieser Gefäße man als Interalveolararteria betrachten soll.

Über den weiteren Verlauf der Arteria dentalis äußert sich *Zuckerkandl* dahingehend, daß sie vor ihrem Eintritt in den Wurzelkanal Äste zur Wurzelhaut abgibt. *Schweitzer* berichtet über die Versorgung der Wurzelhaut etwas präziser. Er sagt, daß aus der Tiefe des Knochens stärkere Blutgefäße mit den Zahnpulpagefäßen zur Wurzelhaut ziehen, teilweise sich von der letzteren abspaltend. Sie lösen sich auf in ein dichtes Gewirr von Zweigen, welche die Wurzelhaut allseitig nach der Zahnkrone hin durchsetzen, so daß die Zahnwurzel wie in dieses Geflecht eingebettet erscheint. Stärkere, meist annähernd parallel

gerichtete Längsgefäße werden in einigermaßen regelmäßigen Abständen durch zahllose kreuz und quer verlaufende, meist schwächere Anastomosen zu einer Art Flechtwerk verbunden.

Nach *Zuckerkandl* ist es nicht ganz klar, in welcher Weise das Periodontium mit Blutgefäßen versorgt ist. Bei *Schweitzer* wird schon deutlicher auf die Gefäßversorgung desselben hingewiesen, wobei nach ihm viele Gefäße bis zur Krone verlaufen und den Zahn geflechtartig umgeben.

Nach meinen Untersuchungen hat sich ergeben, daß von der Arteria dentalis bereits vor ihrem Eintritt in die Wurzel 20 Zweige abgehen, die parallel und in gleichem Abstand voneinander in der Richtung zur Zahnkrone verlaufen und auf diese Weise die ganze Wurzelhaut mit Blutgefäßen umgeben. Außerdem gehen vom Alveolarknochen in dem Abschnitt zwischen Zahnmitte und Alveolarrand parallel und in gleichem Abstand voneinander 4 Äste in radiärer Richtung zum Periodontium, die dort die bereits beschriebene Arteria periodontalis longitudinalis und circularis bilden. Alle diese Gefäße verbinden sich miteinander durch kreuz und quer verlaufende Äste und bilden ein Geflecht, das das ganze Periodontium durchzieht.

Nach *de Saran* sollen neben den Hauptgefässen noch einige (8—10) Arterien die Wurzel durchziehen, und zwar nicht genau an der Spitze, sondern 2—3 mm von der Wurzelspitze entfernt, wobei sie die Zementkappe und das Zahnbein durchsetzen. Diese Gefäße betrachtet er als Zweige der Wurzelgefäße. Nach meinen Untersuchungen sind die von *de Saran* beschriebenen Äste nichts anderes als die Rami periodontales, die in das Zement eindringen und auch noch weiter nach oben verlaufen.

Nach *Zuckerkandl* sollen die Interalveolararterien in den spongiösen Scheidenwänden der Alveolen gegen den freien Rand der Scheidewand hin verlaufen, durch deren Lücken sie als Rami perforantes gingivales in das Zahnfleisch gelangen. Nach seinen Untersuchungen trifft dies für die Arteria interalveolaris zu, die tatsächlich einen solchen Verlauf nimmt, nicht aber für die Rami interalveolares. Weiterhin schreibt *Zuckerkandl* über diese Gefäße, daß sie unterwegs sowohl die Spongiosa in der Umgebung der Alveolen als durch die Kanäle in den Innenflächen der Alveolen die Wurzelhaut versorgen. Nach unseren Feststellungen beziehen sich diese Angaben auf die von den Rami interalveolares abgehenden 4 Gefäße, die wir als Rami perforantes alveolares bezeichnet haben, und von denen durch Anastomosen die Arteriae periodontales entstehen. Daß diese beiden Gefäße, wie *Zuckerkandl* glaubt, mit denjenigen, die von der Gingiva herkommen, in Verbindung stehen, konnte ich nicht feststellen. Auch die Angaben von *Zuckerkandl* und *Schweitzer*, daß auch von der Gingiva her Gefäße in das Periodontium eindringen und dasselbe versorgen und mit den dort verlaufenden Gefäßen anastomosieren, konnte ich nicht beobachten, nur oberhalb des Alveolarrandes treten kurz verlaufende Gefäße auf, die von der Gingiva herkommen, aber diese sind, wie gesagt, ganz kurz und stehen mit den im Periodontium verlaufenden Gefäßen in Verbindung.

Auf Grund der Befunde von *de Saran* und vor allem auf Grund der mikroskopischen Injektionspräparate von *Schweitzer* wird der Nachweis erbracht, daß einzelne für die Wurzelhaut bestimmte Äste der Arteria dentalis erst in dem

Bereich des Wurzelkanals, allerdings nahe an der Spitze, aus dieser entspringen, wobei sie natürlich, um zum Periodontium zu gelangen, die Zementkappe der Wurzelspitze und weiter kronenwärts auch das Dentin in besonderen Kanälen durchsetzen müssen. Aber bei meinen Beobachtungen an Längsschnitten habe ich festgestellt, daß oberhalb der Wurzelspitze von den Rami periodontales Äste zum Zement ziehen und vielleicht ein wenig in dieses eindringen. Daß jedoch arterielle Gefäße vom Wurzelkanal in das Periodontium eindringen, konnte ich nicht beobachten und möchte mich eher der Meinung von *v. Lenhossek* anschließen, der die von *de Saran* und *Schweitzer* beobachteten Gefäße in der Hauptsache als Venen betrachtet, worauf die geneigte Richtung der Nebenkanäle hinweist.

Nach *Lepkowski* sollte sich von den Pulpagefässen zuweilen vereinzelte Gefäße oder auch Gefäßbüschel absondern und stellenweise das Dentin und die Schmelzschicht durchdringen und mit den das Zahnbein von außen umgebenden Gefäßen in Verbindung treten. Solche Beispiele sind sowohl bereits bei tierischen als auch bei menschlichen Embryonen beobachtet worden. In den späteren Stadien der Embryonalentwicklung und beim erwachsenen Menschen trifft man nur an der seitlichen Oberfläche der Zähne, und zwar vorzugsweise bei den Molaren, eine trichterförmige Einziehung in der im Querschnitt getroffene Zahnbeinkanälchen zu beobachten sind, die gleichsam wie eine Narbe verdichtet, im Zahnbeingewebe auftreten und bis an die Pulpahöhle heranreichen. Nach *Lepkowskis* Auffassung stehen diese Narbenbildungen an ausgebildeten Zähnen mit den bereits vorher beschriebenen Gefäßkommunikationen in Zusammenhang. Dagegen gehen die Angaben von *Scheff* in seinem Handbuch dahin, daß solche Gefäße aus der Seitenwand der Alveole in einem Gefäßbündel heraustreten, in den Zahnhals eindringen und die Dentinschicht bis zur Pulpa quer durchsetzen. Auch ich habe beim oberen Schneidezahn oberhalb der Wurzelspitze an Hand von Längsschnitten trichterförmige Einbuchtungen beobachtet, sowie im Querschnitt des Eckzahns des Unterkiefers ein im Mittelstück des Zahns gelegenes mittelgroßes Gefäß, das von der lateralen Seite, und zwar von der Arteria interalveolaris ausgeht, die Spongiosa durchzieht und am lingual-distalen Ende durch die Wurzelhaut in den Zahn eindringt, dabei auch in die Pulpa dringt und sich mit der Arteria dentalis in der Pulpa verbindet. Ob diese Gefäße von der Arteria interalveolaris zur Arteria dentalis gehen, wofür Wahrscheinlichkeit vorhanden ist, kann schwer mit Sicherheit festgestellt werden. Mit Gewißheit kann man es nur auf Grund von Untersuchungen an Embryonen feststellen.

Nach *Zuckerkandl* soll gewöhnlich in jedem Wurzelboden eine Arteria dentalis eindringen, zuweilen sind es auch ihrer zwei. Diese Feststellung konnte ich nicht machen, sondern konnte nur wie *Schweitzer* ein einziges Gefäß beobachten, das dort eindringt.

Nach *Schweitzer* sollen stärkere, meist ziemlich parallel verlaufende Längsgefäße in regelmäßigen Abständen voneinander mit kreuz und quer verlaufenden zahllosen meist schwächeren Anastomosen zu einem Flechtwerk verbunden werden. Nach meinen Untersuchungen sind dies dieselben Gefäße, die ich bereits als die 20 Rami periodontales bezeichnet habe, die von der Arteria dentalis

abgehen, sich in ihrem weiteren Verlauf mit den Rami alveolares perforantes verbinden und als die Arteria periodontalis longitudinalis zu betrachten sind. Sie divergieren etwa strahlenförmig vom Alveolarboden zum Periodontium kronenwärts und sind um die Hälfte kleiner als die Arteria dentalis; sie sind durch zahllose Anastomosen untereinander verbunden.

Nach *Schweitzer* sollen auch im Knochen in einer Entfernung von etwa Wurzelhautbreite voluminöse Gefäße vorhanden sein, die in mehr oder weniger paralleler Richtung die Wurzelhaut durchziehen, und die häufig in ziemlich regelmäßigen Abständen kräftige Kommunikationen bilden, die im Schnitt wie Leitersprossen erscheinen, und sich zu den Netzen der Wurzelhaut hinziehen.

Bei unseren Untersuchungen konnten wir feststellen, daß es sich hierbei einerseits um die in dem das Periodontium umgebenden Alveolarknochen verlaufenden Arteria interalveolares handelt, die 12 an der Zahl sind, sowie um die 20 Rami interalveolares, die die Wurzelhaut begleiten, wobei sie im gleichen Abstand voneinander 4 Rami periodontales perforantes aussenden, die im Periodontium bei ihrem Zusammentreffen die Arteria periodontalis longitudinalis bilden und im Längsschnitt leiterförmig erscheinen.

Nach *Lepkowski* erscheinen die Gefäßnetze an der Basis des Zahnes stets dichter und verflochtener als gegen die Spitze zu, wo das Netz verhältnismäßig weitmaschiger und lockerer wird. Beim erwachsenen Menschen liegen jedoch nach meinen Untersuchungen die Verhältnisse etwas anders. Am dichtesten treten die Gefäße in der unteren Hälfte zwischen der Zahnspitze und dem am Alveolarrand liegenden Alveolarknochenteil auf. Hier sind die Gefäße sehr dicht und fein verflochten, während in den darunter und den darüberliegenden Schnitten diese Verflechtungen und Netze weniger dicht sind.

An *Schweitzers* Untersuchungen ist in den mehr zentrale Teile der Wurzel enthaltenden Längsschnitten die Tiefenanordnung der Gefäße in der Wurzelhaut eine kompliziertere, ihre Dichtigkeit eine außerordentlich große. Nach meinen Untersuchungen am Sagittalschnitt waren im zentralen Teil der Schnitte sehr wenige Gefäße nachzuweisen; auch in den frontalen Schnitten zeigten sich in dem zentral gelegenen Teil unterhalb des Alveolarrandes wenig Gefäße. Desgleichen waren in den an der Zahnspitze und am Alveolarboden liegenden Schnitten ganz wenige, in dem dazwischen liegenden Teil des Periodontiums dagegen viele Gefäße und Anastomosen zu beobachten.

Bezüglich der Querschnitte berichtet *Schweitzer*, daß entsprechend den die Wurzelhaut in Längsrichtung begleitenden Knochengefäßen, die sich in leitersprossenartigen Kommunikationen zur Wurzelhaut hinziehen, auch in den Querschnitten um die Wurzel eine Strecke weit zirkulär in gewissem Abstand voneinander verlaufende starke Gefäße zu beobachten sind, die strahlenförmig-konzentrische Äste zu den Blutgefäßgebilden der Wurzelhaut hin entsenden.

Man kann daher aller Wahrscheinlichkeit nach annehmen, daß es sich hier um die 20 Rami interalveolares handelt, die zahlreiche unter geradem Winkel abgehende Gefäße entsenden, aber nicht um die Arteria interalveolaris, die keine Verbindungszweige zu den Gefäßen im Periodontium hin abgibt.

Nach *Schweitzer* ziehen zahlreiche und kräftige Anastomosen bei mehrwurzeligen Zähnen zwischen den einzelnen Wurzelperiodontien durch die intraalveolären Knochenpartien (Wurzelscheidewände) hin und her. Nach meinen Untersuchungen verläuft die Arteria dentalis bei ein- und mehrwurzeligen Zähnen in gleicher Weise, indem sie alle zu den betroffenen Zähnen ziehen und bald darauf die Arteria interalveolaris von sich abgeben. Es besteht ein Unterschied zwischen mehrwurzeligen und einwurzeligen Zähnen darin, daß bei den mehrwurzeligen Zähnen noch unterhalb des Alveolarbodens von der Arteria dentalis zu jeder Wurzel ein besonderer Ast abgeht, von dem jeder in seinem weiteren Verlauf das gleiche Verhalten zeigt wie die Arteria dentalis bei den einwurzeligen Zähnen. Die von *Schweitzer* beobachteten Anastomosen zwischen den einzelnen Wurzelscheidewänden konnte ich ebenfalls verfolgen.

Nach *Zuckerkandl* befinden sich in der Mittelzone der Wurzelhaut häufig Zirkulargefäße, die bei mehrwurzeligen Zähnen die getrennten Knochenseiten verbinden und in den einzelnen Wurzelperiodontien kräftige Anastomosen bilden. Bei meinen Untersuchungen konnte ich feststellen, daß die in dem Periodontium verlaufenden Arteriae periodontales sich in den Periodontiumräumen treffen und miteinander verbinden und ebenso auch mit den im Alveolarknochen verlaufenden Rami interalveolares anastomosieren.

Nach *Zuckerkandl* finden sich vielfache Übergänge zwischen einfachen Gefäßschlingen und ausgesprochenen Knäueln. Nahe beim Ausgang der Alveolen sowie in der Nähe der Wurzelspitze herrscht der Knäueltyp vor, während in dem dazwischen liegenden Teil einfache Schlingen und Übergangsformen stärker auftreten. Nach meinen Untersuchungen gibt es zwischen Gefäßschlingen und Knäueln keine Übergangsformen. Knäuel und Gefäßschlingen sind alle isoliert anzutreffen, wobei die Gefäßknäuel unterhalb des Alveolarrandes und oberhalb der Wurzelspitze und in den dazwischen liegenden Teilen, die Gefäßschlingen dagegen in der Umgebung des Kronenteils zu beobachten sind.

Weiter sollen nach *Zuckerkandl* im größten Teil der Wurzelhaut die Gefäße, abgesehen von den erwähnten Knäueln, eine netzförmige Anordnung zeigen; sie nehmen in der Nähe der Öffnung der Alveole an der approximalen Seite des Zahnes eine parallele palisadenförmige, in der Längsrichtung der Wurzel verlaufende Anordnung an und bilden, sich wieder zurückbiegend, Schlingen. Nach meinen Untersuchungen konnte ich in der Nähe des Alveolarrandes bei den Frontalschnitten und Sagittalschnitten quer, parallel oder bogenförmig verlaufende Schlingen feststellen, jedoch keine palisadenförmigen.

Ferner gibt *Zuckerkandl* an, daß die eigenartigen Gebilde dieser langen Capillarschlingen am Zahnhals unvermittelt aufhören. Ein regelloses sehr dichtes Netz von Blutgefäßen reicht bis dicht an die Zahnfleischoberfläche heran. Nach meinen Untersuchungen verlaufen am Zahnhals besonders lange Capillarschlingen ganz isoliert und unregelmäßig, indem sie unterhalb des Alveolarrandes Netze bilden.

In bezug auf diese Befunde berichtet *Schweitzer*, daß bei Durchsicht der Querschnitte der Wurzelhaut in allen Teilen peripher gelegene Gefäßknäuel mit einfachen sowie mehrfach gewundenen Schlingen anzutreffen waren; desgleichen auch wirkliche Knäuel, die zur Oberfläche der Wurzelhaut zentralwärts

ziehen. Nach meinen Untersuchungen der Querschnitte der Wurzelhaut ziehen von den Hauptgefäßen manchmal regelmäßige, manchmal unregelmäßige oder manchmal schlingenförmige oder zweigartige Gefäße nach allen Richtungen.

Weiter gibt *Schweitzer* an, daß in der Nähe des Alveolarausganges sowie in der Nähe der Wurzelspitze der Knäueltyp vorherrscht, und zwar in mehr oder weniger ausgesprochener Form, während in den dazwischenliegenden Teilen die einfacheren Schlingen bis zu rein netzmaschenartigen Gebilden stärker vertreten sind.

Nach meinen Untersuchungen habe ich in der Nähe des Alveolarrandes keine Knäuel gesehen; solche erschienen dabei nur unterhalb des Alveolarrandes. Einfache oder zweigförmige sowie kurze Schlingen lagen im Kronenteil sowie ausnahmsweise auch im Wurzelteil.

Außerdem findet *Schweitzer* die Knäuel hauptsächlich an der Approximalfläche der Zähne, im einzelnen und in Haufen. An einer abgebildeten Stelle zählt er in dem betreffenden Serienschnitt noch etwa 15 derartige ausgesprochene rundliche Knäuel.

Nach meinen Untersuchungen der Querschnitte waren in den einzelnen Serienschnitten 10 Schlingen und in den Längsschnitten 4—24 Schlingen zu beobachten, und zwar häufig nur an der approximalen Seite 1—3 Knäuel.

Nach *Schweitzer* sollen sich mehr oder weniger rundliche Knäuelbildungen außer an der Zahnfleischgrenze bzw. am Alveolarausgang noch an der Wurzelspitze befinden, hier allerdings ohne deutlich erkennbare hohlkapselartige Bindegewebeanordnung, und zwar an den Prämolar- und Molarzähnen des Unterkiefers.

Nach meinen Untersuchungen sind im Oberkiefer und im Unterkiefer in den Backzähnen am Eingange des Alveolarrandes keine Knäuel zu sehen. Im Oberkiefer treten solche nur im Mittelteil und im Unterkiefer oberhalb der Wurzelspitze auf.

Nach den Angaben von *Wedl* variiert der Durchmesser der Knäuel zwischen 0,1—0,2 mm mitunter etwas kleiner oder größer. Nach meinen Untersuchungen variiert er zwischen 2 und 12 mm. Ihre Gestalt ist nach *Wedl* im allgemeinen ovoid, wobei auch mehr langgestreckte vorkommen können. Ihre Lage ist quer zur Zahnachse gerichtet. Nach meinen Beobachtungen waren sie ganz rund, eiförmig oder ovoid und befinden sich etwas in geneigter Stellung zur Zahnachse. Querliegende Knäuel habe ich nicht beobachten können. Über die Verbreitung und Lagerung in den einzelnen Zähnen stimmen meine Befunde mit denjenigen von *Wedl* überein. Nach *Wedl* sollen die größten Knäuel in der Gegend des Zahnhalses liegen und gegen die Wurzelspitze zu verschwinden. Auch ich habe sie in den Übergängen zum Zahnfleisch vermißt. Nach meinen Untersuchungen liegen die größten Knäuel oberhalb der Wurzelspitze. Am Zahnhals konnte ich im Mittel- und Wurzelteil ebenfalls Knäuel beobachten, am Eingang zur Gingiva dagegen nicht.

Wedl glaubt, daß bei der Pression während des Kauaktes die dickwandigen Arterien, besonders dort, wo sie vom elastischen bindegewebigen Polster um-

hüllt sind, mehr Widerstand leisten können. *Schweitzer* bemerkt dazu, daß *Wedl* mit vollem Recht seine „Glomeruli" in bezug auf ihre mechanische Funktion mit Sprungfedern vergleicht. Außerdem gibt *Wedl* an, daß die Knäuel von den Arterien des Knochenmarks gespeist werden und andererseits Kommunikationsgefäße entsenden, die zu den benachbarten Knäueln ziehen.

Es ist schwer auf Grund der von mir gemachten Untersuchungen an totem Material zu dieser mehr physiologischen Frage Stellung zu nehmen, denn die diesbezüglichen Ergebnisse sprechen nicht mit voller Bestimmtheit für oder gegen die Äußerungen *Wedls*. Eine Entscheidung dieser Fragen muß dazu besser geeigneten Untersuchungen überlassen werden.

VII. Zusammenfassung der gesamten Ergebnisse.

1. Die arterielle Blutversorgung des Zahnapparates erfolgt durch die Arteria maxillaris interna, einem Ast der Carotis externa, welche von der Arteria communis abgeht.

2. Die Blutversorgung der Oberkieferzähne erfolgt durch die Arteria alveolaris superior posterior, die dicht am Tuber maxillaris von der Arteria maxillaris entspringt und die Molarzähne versorgt. Die Prämolar- und Frontalzähne werden von der Arteria infraorbitalis, die als Endstück der Arteria maxillaris interna betrachtet werden kann, und von ihrem Ast der Arteria alveolaris superior anterior versorgt. Die Arteria infraorbitalis ist stärker entwickelt als die Arteria alveolaris superior posterior.

3. Die Blutversorgung der Unterkieferzähne erfolgt durch die Arteria alveolaris inferior, einem Ast der Arteria maxillaris interna, welche schlingenartig, gemeinsam mit der Vene und dem Nerven den Canalis mandibulae durchläuft und in der Nähe der Foramen mentale in 2 Äste zerfällt, von denen einer durch das Foramen mentale als Arteria mentalis nach außen zieht, während der andere Ast das Endstück des Canalis mandibulae bis zu den Schneidezähnen als Arteria incisiva durchzieht, die den Eckzahn und die Schneidezähne versorgt. Die Arteria alveolaris inferior ist stärker als die entsprechenden Gefäße des Oberkiefers.

4. Zu jedem Zahn des Ober- und Unterkiefers zieht von den entsprechenden Gefäßen nur ein Ast, und zwar die Arteria dentalis, die zu der entsprechenden Zahnalveole verläuft. Für die mehrwurzeligen Zähne gibt die Arteria dentalis noch Nebenäste ab, und zwar für jede Wurzel einen. Die Arteria dentalis der Frontalzähne ist stärker entwickelt, als die der anderen Zähne. Am schwächsten ist sie bei den Molarzähnen.

5. Die Arteria dentalis gibt gleich nach ihrem Abgang zum Alveolenboden Zweige ab, die als Arteriae interalveolares bezeichnet werden können und die meistens von gleicher Stärke sind, manchmal aber auch gewisse Größenunterschiede aufweisen.

6. Die Arteriae interalveolares des Oberkiefers ziehen unterhalb des Alveolenbodens hin, den sie bogenförmig umgeben, und zwar bis zur labialen Seite. Dabei sind die distal liegenden stärker entwickelt als die proximal liegenden Gefäße.

7. Die Arteriae interalveolares des Unterkiefers, welche in der Höhe des unteren Drittels vom Ursprung der Arteria dentalis und Alveolenboden abgeht, zieht mit 12—13 Ästen distalwärts und umgibt ebenfalls bogenförmig die proximolinguale Alveolarknochenseite.

8. In ihrem weiteren Verlauf zum Alveolenboden gibt die Arteria dentalis der Unterkieferzähne unterhalb des oberen Drittels vom Alveolarboden bis zu ihrer Abgangsstelle je 10 Seitenäste ab, die nach der lingualen und der labialen Alveolarknochenseite kronenwärts ziehen und die Alveole sonnenstrahlenartig umgeben. Diese Äste bezeichnen wir als Rami interalveolares.

Bei den Oberkieferzähnen gibt die Arteria dentalis ebenfalls vor ihrem Eintreffen solche Äste ab, jedoch nicht so viele; auch ziehen sie nur zum labialen Alveolarknochen in Richtung zur Krone.

9. Die Arteria dentalis gibt gleich nach ihrem Eindringen in die Wurzelhaut ebenfalls je 10 Seitenäste ab, also insgesamt 20 Gefäße, die am Alveolarboden entlang ziehen und ebenfalls die Zahnwurzel sonnenstrahlenförmig umgeben. Diese bezeichnen wir als Rami periodontales.

10. Von jedem Ramus periodontalis gehen 7—8 parallel verlaufende Längsgefäße ab, die fächerförmig konzentrisch zur Zahnwurzel ziehen und oberhalb des Wurzelkanals in das Zementgewebe eindringen. Diese möchten wir als Arteriae periodontales apicales bezeichnen.

11. Die Arteriae interalveolares des Oberkiefers geben in ihrem Verlauf in der Höhe zwischen Wurzelspitze und Alveolarrand 4—5 Seitenäste ab, die in gleichem Abstand voneinander in horizontaler Richtung verlaufen und durch die Öffnung der seitlichen Alveolarwand in die Wurzelhaut eindringen, wo sie, in einen rechten Winkel umbiegend, wieder parallel zum Mutterast zurücklaufen, und zwar an der Wurzelhaut entlang. Diese möchten wir als Rami alveolares perforantes bezeichnen. Die in der Wurzelhaut verlaufenden Gefäße verbinden sich mit den vor- und nachher abgehenden gleichnamigen Gefäßen sowie mit den Rami periodontales und bilden ein einziges Gefäß, das wir als Arteria periodontalis longitudinalis bezeichnen wollen.

12. Von der Arteria interalveolaris gehen außerdem im Unterkiefer in gleicher Weise die Rami perforantes alveolares von den Rami interalveolares ab und nehmen weiter den gleichen Verlauf wie bei den Oberkieferzähnen. Vom Alveolarboden ziehen sie in gleichem Abstand voneinander in horizontaler Richtung zur Gingiva hin. Sie sind 7—8 an der Zahl und können als Rami alveolares gingivales bezeichnet werden.

13. Zwischen den Rami interalveolares perforantes des Unterkiefers verlaufen parallel zu diesen, von den Rami interalveolares ausgehend, kleine Gefäße, 6—7 an der Zahl, und enden hart an der inneren Alveolarwand; sie dringen nicht in das Periodontium ein und können als Rami interalveolares non perforantes bezeichnet werden. Von diesen gehen 2 Seitenäste ab, die in der Längsrichtung des Zahnes verlaufen und sich mit den benachbarten oberhalb und unterhalb gelegenen Gefäßen verbinden und auf diese Weise ein Gefäß bilden, das man als Arteria interalveolaris longitudinalis bezeichnen kann. Von dieser gehen Capillaräste in Querrichtung ab und dringen in das Periodontium ein. Die Rami inter-

alveolares geben an der labialen sowie an der lingualen Seite noch 16—17 Seitenäste ab, die quer im Alveolarknochen verlaufen und manchmal sogar in die Gingiva eindringen.

14. Von den Rami interalveolares perforantes des Oberkiefers gehen während ihres Verlaufes im Kieferknochen Äste in der Richtung der Längsachse des Zahnes ab, und nur kronenwärts, und zwar von den ersten in Höhe der Wurzelspitze liegenden 4 Gefäßen, von den übrigen je ein Ast weniger, so daß der Ramus, welcher in der Höhe des Alveolarrandes liegt, nur einen abgibt. Die unter den Rami interalveolares perforantes vorbeiziehende Arteria dentalis gibt ebenfalls in gleicher Richtung wie bei den vorhergehenden, 5 Seitenäste ab. Alle diese Gefäße geben ihrerseits wieder feine Seitenäste ab, die sich weiter verzweigen und miteinander anastomosieren sowie Netze bilden.

15. Von der Arteria periodontalis longitudinalis gehen horizontal 4 in Kreuzrichtung verlaufende Capillaräste ab, von denen einer zum Zement, einer zum Periost zieht. Die beiden anderen gehen zirkulär in die Wurzelhaut in entgegengesetzter Richtung, verbinden sich mit den gleichnamigen der benachbarten und bilden auf diese Weise ein zirkulär um den Zahn herumgehendes Gefäß, das wir als Arteria periodontalis circulata bezeichnen können.

16. Die im Alveolarknochen verlaufende Arteria interalveolaris gibt viele Seitenäste ab, die miteinander anastomosieren und ein Netzwerk bilden, das in der Umgebung des Alveolarbodens grobmaschig und im Bereich des Alveolarrandes feinmaschig erscheint. Die Arteria interalveolaris und die Rami interalveolares im Unterkiefer anastomosieren miteinander durch Seitenäste und bilden Netze, die besonders im Wurzel- und Kronenteil reichlich auftreten.

17. Bei den mehrwurzeligen Zähnen zieht zu jeder der verzweigten Alveolen je ein Gefäß, das von der eigentlichen Arteria dentalis abgeht, und in seinem weiteren Verlauf die gleiche Verästelung zeigt wie die eigentliche dentalis, das heißt, sie gibt ebenfalls die Rami interalveolares ab, die zu 10—14 in die Wurzelscheidewand eindringen und von jeder Seite 5—8 Äste abgeben, die sich verzweigen und mit den gleichnamigen Ästen der ihnen gegenüberliegenden Seite anastomosieren, mit diesen ein Netzwerk bildend. Im weiteren Verlauf dringt die Arteria dentalis in das Periodontium der interradikulären Alveole ein und zeigt das gleiche Verhalten wie bei den einwurzeligen Zähnen. Die im Periodontium der interradikulären Alveole verlaufenden Gefäße oberhalb der Wurzelscheidewand verzweigen sich und verbinden sich mit den gleichen Gefäßen der Wurzelhaut der benachbarten verzweigten Alveole und bilden capilläre Anastomosen.

18. Außer dem bis jetzt beschriebenen arteriellen Blutgefäßsystem sind im Ober- und Unterkiefer an bestimmten Stellen noch ganz eigenartige Gefäßbildungen zu beobachten, die scheinbar in keinem Zusammenhang mit den vorher beschriebenen stehen.

19. Zu diesen eigenartigen Gefäßbildungen gehören die schlingenförmigen, zweigförmigen, buschförmigen und wirrverlaufenden Gefäßbildungen. Sie finden sich im Kronenteil des Periodontiums in der Nähe der inneren Alveolarwand,

meistens in Ausbuchtungen, vor allem in Schnitten aus der Zahnmitte, besonders an der labio-distalen Seite. Man kann sie an den Front-, Prämolar- und Molarzähnen antreffen.

20. Auch die von *Wedl* beschriebenen Gefäßknäuel waren festzustellen, und zwar in verschiedener Größe und Form. Im Oberkiefer befanden sie sich meistens im Mittel- und Kronenteil der labialen und der lingualen Wurzelhaut, bei den Unterkieferzähnen an der distalen und lingualen Seite des Kronen- und Wurzelteils des Periodontiums. Sie waren nicht bei allen Zähnen zu beobachten, sondern kamen hauptsächlich in den Prämolar- und Molarzähnen beider Kiefer und im Eckzahn des Unterkiefers vor. Der Form nach sind sie rund, eiförmig und oval und von einer bindegewebefaserigen Kapsel umgeben. Sie liegen leicht zur Zahnachse geneigt. Die sehr großen Gefäßknäuel zeigen in ihrem Inneren eine Aushöhlung, die von Bindegewebsfasern angefüllt ist. Da sich die Gefäßknäuel nicht an allen Zähnen finden, ist über ihre Deutung schwer ein bestimmtes Urteil abzugeben.

21. Die Dicke dieser Gefäße ergab auf Grund von mikroskopischen Messungen (Okular 4, 50mal Tubuslänge 12,5-Zeiss) folgende Werte: Große Gefäße wie die Arteria dentalis haben im mikroskopischen Bilde einen Durchmesser von 4 mm, kleine Gefäße von 1 mm, Capillargefäße von 0,5 mm.

22. Hinsichtlich der Gefäßverteilung zeigt es sich, daß im Alveolarknochen und in der Wurzelhaut des Oberkiefers eine reichlichere Versorgung vorliegt als im Unterkiefer.

23. Im Periodontium der Frontalzähne des Ober- und Unterkiefers sind mehr Gefäße an der labialen als an der lingualen Seite vorhanden, während bei den Molar- und Prämolarzähnen das Verhältnis ein umgekehrtes ist.

24. Im Alveolarknochen des Ober- und Unterkiefers sind die Gefäße reichlicher an der lingualen Seite verteilt.

25. Die distale Seite ist immer stärker mit Blutgefäßen versorgt als die proximale Seite.

26. Bei meinen Untersuchungen habe ich im Gegensatz zu *Wedl*, *Zuckerkandl*, *Lepkowski* und anderen Forschern, die die Arterien und Venen gemeinsam untersuchten, ausschließlich die arteriellen Gefäße untersucht.

27. Da ich bei der Untersuchung der Zähne des Unterkiefers nur beim Schneidezahn Frontalschnitte benutzt habe, beim Eckzahn nur Querschnitte und bei den anderen Zähnen des Ober- und Unterkiefers ausschließlich Sagittalschnitte, so müssen noch weitere Untersuchungen angestellt werden, und zwar auf Grund von Schnitten in allen Richtungen, um endgültige Klarheit über den Verlauf der Gefäße im Periodontium und in dem dasselbe umgebenden Kieferknochen zu gewinnen.

Am Schlusse dieser Arbeit ist es mir eine angenehme Pflicht, Herrn Professor *H. Schröder* für die gütige Überlassung dieses Themas sowie Herrn Professor *W. Adrion* für die liebenswürdige Leitung während der Ausführung dieser Arbeit meinen herzlichsten Dank aussprechen zu dürfen.

Literaturverzeichnis.

[1] *Boedecker, C. F. W.*, Anatomie und Pathologie der Zähne. Wien 1899. — [2] *Brösige, G.*, Atlas der Anatomie **2** (1904). — [3] *Ebner, V.*, Histologie der Zähne mit Einschluß der Histogenese. Handbuch der Zahnheilkunde, herausgeg. von Dr. T. Scheff. Wien 1908. — [4] *Haupt, Karl*, Moderne zahnärztliche Kronen- und Brückenarbeiten. — [5] *Lenhosek, M. v.*, Scheffs Handbuch der Zahnheilkunde. 4. Aufl. **1** (1922). — [6] *Mentnitz, J. v.*, Jahrbuch der Zahnheilkunde. 3. Aufl. Berlin-Wien 1903. — [7] *Lepkowski*, Über die Gefäßverteilung in den Zähnen von Säugetieren. Anat. H. **8**, 561—588 (1897). — [8] *Lepkowski*, Die Verteilung der Gefäße in den Zähnen des Menschen. Anat. H. **17** (1901). — [9] *Rauber* u. *Kopsch*, Lehrbuch und Atlas der Anatomie **3** (1929). — [10] *Schweitzer, G.*, Beiträge zur Kenntnis der Blutgefäßverteilung in der Zahnpulpa und Zahnwurzelhaut der Säugetiere **75**, 984—995 (1909). — [11] *Schweitzer, G.*, Über die Lymphgefäße des Zahnfleisches und der Zähne beim Menschen und bei Säugetieren. Arch. mikrosk. Anat. **69** (1907). — [12] *Sicher* u. *Pandler*, Anatomie für Zahnärzte. Berlin: Verlag Julius Springer 1928. — [13] *Strubel, A.*, Über die Beziehung der Gefäße der Kiefernhöhle zu denen der Zähne. Mh. Ohrenheilk. **38** (1904). — [14] *Wedl*, Über Gefäßknäuel im Zahnperiost. Virchows Arch. **85**, 175—177. — [15] *de Saran Vaisseaux*, Sang. d. racin. dent. Gaz. méd de Paris **1880**. — [16] *Preiswerk, G.*, Lehrbuch und Atlas der Zahnheilkunde. 2. Aufl. München 1908. — [17] *Zuckerkandl, E.*, Handbuch der Zahnheilkunde von Scheff. 3. Aufl. **1** (1908).

Lebenslauf.

Ich, *Satao Hayashi*, wurde am 2. Oktober 1898 zu Aichiken, Japan, als Sohn des Arztes Harutaro Hayashi geboren.

Ich besuchte die Volksschule meines Geburtsortes 6 Jahre, nach Absolvierung des Takanawa-Gymnasiums zu Tokio erhielt ich dann 1917 die Berechtigung zum Besuche der Hochschule.

Ich besuchte danach die Zahnärztliche Hochschule zu Tokio von März 1917 bis 1923, machte daselbst mein Staatsexamen und erhielt 1923 mein Diplom als Zahnarzt. Hierauf war ich erster Assistent an dem Zahnärztlichen Institut der medizinischen Hochschule Aichiken, wo ich meine Kenntnisse für Zahnheilkunde erweiterte.

Seit dem Jahre 1928 arbeitete ich unter der Leitung des Herrn Professor Dr. Schröder in der technischen Abteilung des Zahnärztlichen Institutes zu Berlin und bin auch seit dem Sommersemester 1929 an der Friedrich-Wilhelm-Universität zu Berlin immatrikuliert.

Printed in Germany.